Die

REGENERATION DES UNTERKIEFERS

NACH TOTALER NECROSE

durch

PHOSPHORDÄMPFE.

Von

Dr. LORENZ GEIST,

praktischem Arzt und Hospitalarzt in Nürnberg, Inhaber der königl. preuss. goldenen Medaille für Wissenschaft, Mitglied der physikalisch-medicinischen Societät in Erlangen und des Vereins badischer Aerzte zur Förderung der Staatsarzneikunde.

Mit 2 illuminirten Kupfertafeln.

ERLANGEN,

Verlag von Ferdinand Enke.

1852.

VORWORT.

Als ich in den Jahren 1845 und 1846 in Verbindung mit meinem werthen Freunde v. Bibra das Kieferübel durch Phosphordämpfe zum Gegenstande besonderer Untersuchungen, niedergelegt in der Schrift: „Die Krankheiten der Arbeiter in den Phosphorzündholzfabriken u. s. w., Erlangen bei Carl Heyder 1847“, gemacht hatte, stand uns eine nicht unbeträchtliche Anzahl von Beobachtungen dieses Leidens zu Gebote, und wir konnten dasselbe nach seinem Verlauf, seinen Erscheinungen, seinen pathologisch-anatomischen, mikroskopischen und organisch-chemischen Charakteren umfassend beschreiben und seinem Wesen nach bestimmen. Dagegen ermangelten wir zu jener Zeit noch solcher Beobachtungen, welche uns eine genauere Einsicht in den letzten Akt der Naturthätigkeit bei diesem Leiden, in den Regenerationsprozess nach der Nekrosirung der Kieferknochen, insbesondere des Unterkiefers gestattet hätten, und ich musste mich namentlich in dem von mir bearbeiteten medizinisch-chirurgischen Theil unserer Schrift ganz im Allgemeinen auf die Anführung der Beobachtung beschränken, dass der Unterkiefer ziemlich vollständig wiederersetzt werde, möge derselbe spontan als Sequester, oder schon früher durch Resektion oder Exartikulation entfernt worden sein.

Ist der Mangel einer genaueren Darstellung des Regenerationsprozesses nun auch keine eigentliche Lücke in unsrer frühern Arbeit, in so ferne dieser Prozess zunächst durch die Necrose der Knochen bedingt ist, und mit dem Kieferübel als primärer Periostitis nur in entfernterer Beziehung steht, so lag es doch immerhin nahe, wenn sich hiehergehörige Beobachtungen ergeben sollten, diese der früheren Arbeit anzureihen, um dadurch das Leiden von seinem Beginn bis zu der vollständig mit dem Wiederersatz des Unterkiefers eingetretenen Heilung übersehen zu können, und eine Uebersicht sämmtlicher dabei stattfindender Prozesse zu gewinnen. Eine solche Beobachtung bot sich mir im Laufe des verflossenen Jahres dar, und ihr verdankt vorliegende Abhandlung ihre Entstehung. Diese Abhandlung ist daher in der angegebenen Richtung eine Ergänzung der früheren Arbeit, dürfte aber auch für die Einsicht in den Regenerationsprozess der Knochen im Allgemeinen durch die aus der Beobachtung resultirenden Folgerungen, wie ich zu hoffen wage, nicht ganz werthlos sein.

Es darf wohl ausgesprochen werden, dass trotz der ausgezeichneten Beobachtungen und Untersuchungen älterer und neuerer Forscher über Necrose und den damit zusammenhängenden Regenerationsprozess der Knochen, in diesen Doctrinen noch Manches dunkel sei. Abgesehen davon, dass noch in neuester Zeit wirkliche Knochenregeneration nur bei totaler Necrose zugegeben wurde, gehört es zur herrschenden Ansicht, dass die Granulation der Bildungsstoff selbst sei, welcher nach Entfernung der Sequester heranwachse, die Sequestralkapseln ausfülle, und in Durchlaufung verschiedener Entwicklungsstufen ossifizire, — liest man von Einschrumpfen der Sequester, von Schliessung der Kloaken durch Zusammenziehen des Knochens u. a., Erklärungsweisen, mit welchen kaum eine deutliche Vorstellung des necrotischen und des Regenerationsprozesses verbunden werden kann, welche in der That in anderer Weise

vor sich gehen dürften. In diese Vorgänge gestattet meine Beobachtung, wie ich hoffe, einen neuen Blick, und wenn ich gleichwohl weiss, dass es immer gewagt ist, auf Eine Beobachtung hin eine von der herrschenden zum Theil abweichende Theorie aufstellen zu wollen, so glaube ich doch, die aus der Würdigung meiner Beobachtung mit einer gewissen Nothwendigkeit hervorgehende Anschauung des Regenerationsprozesses der Knochen nach Necrose, wie in dem besonderen Falle, so im Allgemeinen, nicht unterdrücken zu sollen, wenn ich erwäge, dass genau angestellte Untersuchungen ganzer regenerirter Knochen doch nicht so gar häufig sind, und dass eine Beobachtung vor der anderen Instruktives voraus haben kann.

Der Vorwurf des „Haschens nach dem Neuen und Augenfälligen", welchen Herr Geheimerath Jüngken den Aerzten macht, welche das Kieferübel in den Phosphorzündholzfabriken von den Phosphordämpfen herleiten, und es nicht für rheumatischen Ursprungs halten, trifft mich hiebei, wie ich versichern kann, so wenig, als bei meiner früheren Arbeit; dagegen bekenne ich mich gerne zur „Formulirung des Urtheils nach den nächsten Erscheinungen", will man unter diesen den pathologisch-anatomischen Befund verstehen, auf welchen das Urtheil gleichweit entfernt von Hypothesenmacherei, wie aber auch unbeirrt von herrschenden Ansichten, sich stützt.

Wie ich in meiner früheren Arbeit die Bestimmung des Wesens des Kieferübels strenge auf den pathologisch-anatomischen Befund der erkrankten Kieferknochen, überhaupt auf das Gesammtergebniss der angestellten Untersuchungen gegründet habe, und die Phosphordämpfe nur nach genauer Prüfung aller gegen dieselben erhobenen Einwürfe als Gelegenheitsursache bezeichnete, so fusst auch meine Darstellung des Regenerationsprozesses auf dem genau verfolgten pathologisch-anatomischen Befund meiner Beobachtung; ich habe Nichts aufgestellt, was nicht aus der wissen-

schaftlichen Würdigung des Falles selbst hervorginge. Lebhaft muss ich wünschen, den anatomischen Befund mit Hilfe der Abbildungen so treu wiedergegeben zu haben, dass die — Belege — zu dem Gesagten leicht wieder zu erkennen sind.

Um den Regenerationsprozess nach Phosphorneerose — im Wesentlichen nicht verschieden von dem nach Neerose aus andern Ursachen, aber doch durch Anlagerung und Verjauchung des primitiven Krankheitsprodukts, des Osteophyts einigermassen modifizirt — darstellen zu können, war ich genöthigt, auf das ursprüngliche Leiden zurückzugehen, und dieses nach seinem Verlauf und mit Rücksicht auf den pathologischen Prozess in gedrängter Kürze vorauszuschicken. Die ursprüngliche Periostitis mit ihrem Produkt, dem Osteophyt, die daraus hervorgehende Neerose der Kieferknochen, der nachfolgende Regenerationsprozess hängen so innig zusammen, und letztere Vorgänge namentlich entwickeln sich so neben und auseinander, dass es nicht möglich ist, den Prozess der Regeneration zu schildern, ohne der Necrose, und handelt es sich um das Osteophyt, auch der Periostitis Erwähnung gethan zu haben. Diese leider unvermeidliche Wiederholung des schon einmal Erörterten glaube ich indessen dadurch erträglicher gemacht zu haben, dass ich an passender Stelle über Verlauf und Ausgang des Uebels bei einigen in meiner früheren Arbeit erwähnten Kranken berichte, dass ich ferner einen der Kaninchenkiefer, an welchen v. Bibra das Leiden künstlich erzeugte, und ein instruktives den Umfang des Uebels an den Gesichts- und Schädelknochen darstellendes Präparat zur besseren Anschaulichmachung der Identität des Osteophyts an den Thier- und Menschenkiefern, abbilden liess. Hinzufügen kann ich, dass, was Treue der Darstellung und künstlerische Ausführung anbelangt, die vorliegenden Tafeln denen der früheren Arbeit nicht nachstehen. Sie geben zusammen ein

treues Bild des Phosphorübels von seinem Beginne bis zum erfolgten Wiederersatz des Unterkiefers.

Der Fall, auf welchen sich meine Beobachtung der Regeneration des Unterkiefers stützt, ist kein neuer Erkrankungsfall, sondern betrifft eine schon im Jahr 1846 erkrankte Arbeiterin. Ich nehme hievon Veranlassung, hier die Thatsache anzuführen, dass in Nürnberg und Umgegend seit Einführung der unter Voraussetzung der örtlichen Natur des Phosphorübels empfohlenen Schutzmassregeln, d. i. seit dem Jahr 1847 kein neuer Erkrankungsfall vorgekommen ist. Ich habe, um hierüber Gewissheit zu erlangen, mich um Auskunft an sämmtliche Aerzte Nürnbergs gewendet, in der Umgegend nachgeforscht, und von daher, wie aus den treffenden Acten des die Fabriken überwachenden Physikats und der Polizeibehörde, die Bestätigung dieser Thatsache entnommen. Noch darf ich anführen, dass in dem von der hohen Staatsregierung Bayerns unterm 11. Oktober 1849 erlassenen Normatif zur Ueberwachung der schon bestehenden Phosphorzündholzfabriken, wie für Errichtung neuer, die von mir in dem medizinisch-polizeilichen Theil meiner früheren Arbeit empfohlenen Schutzmassregeln sämmtlich aufgenommen worden sind.

Die Möglichkeit der Verhütung des qualvollen und oft genug tödtlichen Kieferübels in den Zündholzfabriken ist demnach durch eine mehrjährige Erfahrung nachgewiesen, und dass diese Verhütung bei uns gelang, ist um so wichtiger, da Nürnberg nächst Wien die meisten Erkrankungen seiner Zeit zählte. Diese Thatsache ist aber auch geeignet, die Zweifel zu zerstreuen, welche von der Akademie der Wissenschaften in Paris bei Gelegenheit der Zuerkennung eines Preises aus der fondation Monthyon an unsere frühere Schrift in der Sitzung vom 20. März 1850 über die Möglichkeit der Verhütung der mit der Verarbeitung des Phosphors verbundenen Gefahren ausgesprochen worden sind. — Nach allen bis jetzt vorliegend

Beobachtungen und Erfahrungen ist es aber zweifellos, dass von allen Phosphorwirkungen die schlimmste, das Kieferübel verhütet werden kann, dass die Wissenschaft der Industrie diesen wichtigen Dienst leisten könne, verliert man die lokale Begründung des Leidens nicht aus den Augen, und bleiben die Fabriken wie deren Arbeiter einer sorgfältigen Ueberwachung unterworfen.

Möchten nun diese Blätter sich einer günstigen Aufnahme zu erfreuen haben.

Nürnberg, im Januar 1852.

Dr. GEIST.

Es unterliegt wohl heutigen Tages keinem erheblichen Zweifel mehr, dass die Phosphordämpfe als die Gelegenheitsursache des in verschiedenen Phosphorzündholzfabriken Deutschlands, Frankreichs und der Schweiz seit einem Jahrzehnt beobachteten Kieferübels betrachtet werden müssen. Das eben so plötzliche, als gleichzeitige und ausschliessliche Auftreten dieses Uebels in den genannten Fabriken, die nie fehlende, oft massenhafte Anlagerung eines Osteophyts an die Kieferknochen unter gleichen Krankheitserscheinungen und bei gleichem Krankheitsverlauf, die besondere Beschaffenheit der sequestrirten Knochen, die im Eiter vorhandenen auffallend grossen Mengen von Phosphor, die künstliche Erzeugung der Krankheit durch Phosphordämpfe an den Kieferknochen von Thieren, u. A. sind eben so viele Anhaltspunkte für die Phosphordämpfe als Gelegenheitsursache des Leidens, wie für die Besonderheit desselben überhaupt. Ich lasse es hiebei in Anbetracht der mannigfachen in den Phosphordämpfen enthaltenen Verbindungen und Oxydationsstufen vollkommen dahingestellt sein, ob das bei dem Verdampfen des Phosphors sich nach v. Bibra entwickelnde Ozon zum Zustandekommen des Uebels eine Rolle spielt, oder ob die niederen Oxydationsstufen des Phosphors als eigentliche schädliche Potenz in den Dämpfen anzusehen sind; es genügt zu wissen, dass der verdampfende Phosphor überhaupt die äussere Ursache des Uebels ist, und dass dieses in seiner unverkennbaren Besonderheit durch keine andere Noxe hervorgebracht werde.

Hierin stimmen alle Beobachter, welche viele Fälle zu beobachten Gelegenheit hatten, überein, mögen sie nun das Kieferübel im Zusammenhange mit einer besonderen durch die Dämpfe erzeugten Dyskrasie, für primäre Necrose der Kieferknochen halten, bei welcher sich das Periost mit seinem Produkt, dem Osteophyt, nur im Zustande der Gegenwirkung befinde, — oder mögen sie dasselbe unter der Annahme einer direkten Beziehung der Phosphordämpfe zum Periost, als primäre congestive und entzündliche Reizung des letzteren, das Osteo-

phyt als wesentlich, die Necrose der Knochen als secundär, und somit das Uebel als ein rein örtliches betrachten.

Dass man das Uebel bei seinem Auftreten für rheumatisch begründet hielt, eine Ansicht, welche Herr Geheimerath Jüngken,*) nicht ohne sich zu ereifern, vertrat, dass man es für eine syphilitische Affection hielt, dass man den Arsenik in damit verunreinigtem Phosphor als Ursache beschuldigte (Dupasquier)**), dass man es überhaupt dyskrasischen Zuständen, ohne diese näher zu bezeichnen, zuschrieb, sind hinreichend bekannte Thatsachen. Der vorurtheilsfreie Beobachter wird gerade aus dieser Verschiedenheit der Ansichten und Meinungen über die Ursachen und das Wesen des Uebels, auf seine Besonderheit und Neuheit schliessen, und bei nur einigermassen aufmerksamer Beobachtung des Verlaufs, wie bei unbefangener Würdigung des pathologisch-anatomischen Befundes, diese Vermuthung bestätigt finden. Abgesehen aber auch davon, so ist man Angesichts der erfreulichen Resultate, welche die auf richtige Erkenntniss der Phosphordämpfe als Gelegenheitsursache des Uebels basirten sanitätspolizeilichen Massregeln bereits zur Folge hatten, wohl berechtigt, die Frage um anderweitige Entstehung des Uebels u. s. w. als beseitigt anzusehen.***)

---

*) Casper's Wochenschrift, Jahrg. 1848, Nr. 21 u. 22.

**) Vergl. S. 206 u. 214 der früheren Arbeit.

***) In Casper's Wochenschrift Nr. 10 u. 11, 1851, entwickelt Dr. Ebel seine Ansichten über den „Einfluss der Phosphorzündholzfabrikation auf die Gesundheit der Arbeiter“ und kommt zu dem Schlusse, dass die Phosphordämpfe keinen besonders nachtheiligen Einfluss auf die Gesundheit der Arbeiter ausüben, namentlich die Kiefernecrose, selbst bei vorhandenen krankhaften und cariösen Zähnen, nicht veranlassen, dass die Krankheitserscheinungen gegentheils anderen Ursachen (dyskrasischen Leiden) zugeschrieben werden müssen, wenigstens nicht allein von den Phosphordämpfen herrühren. Ebel gründet seine Ansicht auf seine seit 5 Jahren in der grossen an 200 Arbeiter beschäftigenden Phosphorzündholzfabrik zu Waldmichelberg gemachten Erfahrungen.

In dieser Fabrik sind die Arbeitssäle sehr hoch und gross, haben viele Fenster, jeder Saal hat 4 Ventilen für Luftreinigung und 2 russische Schornsteine als Dunstrohre. Zugleich ist die Vorsorge getroffen, dass etwa sich bildende freie Phosphorsäure durch Zusatz einer hinreichenden Menge kohlensauren Kalks zur Zündmasse chemisch gebunden wird. Dadurch ist einer grösseren Verflüchtigung und Verdunstung des Phosphors vorgebeugt, und die Phosphordämpfe können sich auch nur in ganz geringer Menge entwickeln.

Wenn nun in dieser so wohleingerichteten Fabrik, in welcher überdiess kränkliche Individuen nicht zugelassen werden, die freie Zeit im Freien oder in einem anderen geräumigen Lokale zugebracht, auch daselbst gegessen wird, keine Fälle von Kiefernecrose beobachtet worden sind, so liegt diess eben in der Zweckmässig-

Wie die Phosphordämpfe die Gelegenheitsursache darstellen, so ist nicht minder zweifellos, dass zum Zustandekommen des Uebels die unmittelbare Zugängigkeit des Periostes für die Dämpfe erforderlich, das Uebel daher lokal begründet ist. Das Zurückziehen des Zahnfleisches aus irgend einem Grunde, die Entblössung der Alveolen nach frisch ausgezogenen Zähnen, Wunden des Zahnfleisches, insbesondere aber schadhafte, cariöse und brandige Zähne, durch welche und an welchen die Dämpfe in unmittelbare Berührung mit dem Periost gelangen, bilden das disponirende Moment.

Für die Richtigkeit dieser Beobachtung sprechen unter anderen folgende Thatsachen.

Unter den in Nürnberg beobachteten zahlreichen Erkrankungen befindet sich auch nicht Ein Fall, in welchem die Zähne der Erkrankten nicht schadhaft gewesen wären. Stets war die entsprechende Kieferseite der Sitz des Uebels, stets begann dieses in der unmittelbaren Umgebung der schadhaften Zähne. Den schlagendsten Fall bot eine vollkommen gesunde, mit den schönsten Zähnen geschmückte junge Frau von 24 Jahren. Diese hatte 3 Jahre in einer Zündholzfabrik, hier stets den Dämpfen ausgesetzt, gearbeitet, ohne in irgend einer Weise zu erkranken. Im 4. Jahre ihrer Arbeit brach der letzte Backzahn durch, wurde bald cariös, und nun entwickelte sich das Kieferübel in hohem Grade. Es endete nur mit dem Verluste der rechten Unterkieferhälfte.

Dieselbe Beobachtung ist von den meisten deutschen und französischen Beobachtern gemacht worden.

---

keit der Einrichtungen, durch welche eine Anhäufung der Dämpfe vermieden und für stete Lufterneuerung trefflich gesorgt ist, Mittel, welche dieselben sind, durch welche es auch bei uns gelungen ist, dem Uebel vorzubeugen, ohne mit schadhaften Zähnen behaftete Arbeiter von der Arbeit ausschliessen zu müssen. Das Nichtvorkommen des Kieferübels in dieser Fabrik ist daher kein Beweis für die Unschädlichkeit der Phosphordämpfe als Gelegenheitsursache desselben, auch bedingen die schadhaften Zähne nicht als solche durch das Weiterschreiten des Zahnübels auf die Kieferknochen das Uebel mit, sondern nur in so ferne sie, und wenn sie durch ihr Erkranktseyn das Eindringen der Dämpfe an das Periost vermitteln. Wäre das Uebel dyskrasisch bedingt, so sollte man glauben, dass es schon längst eine bekannte Periostitisform sei, und es hätte sicherlich nicht in der Weise befremdet, als diess wirklich der Fall war und noch ist. Eine in bestimmten pathognomischen Erscheinungen sich kundgebende Phosphordyskrasie, welche in einem Causalnexus mit dem örtlichen Uebel steht und den Knochen tödtet, scheint nicht zu existiren; hierin stimmen ebenfalls alle Beobachter zusammen, welche von der allgemeinen Einwirkung der Dämpfe nur Bronchitis und gastrische Beschwerden, oder bei skrofulösen Subjekten ein rascheres Schmelzen der Tuberkeln sahen.

Von grosser Wichtigkeit für die Zugängigkeit des Periostes für die Dämpfe, soll das Uebel entstehen, sind ferner die Versuche v. Bibra's an Thieren. Diejenigen Kaninchen nämlich, welche der Vergiftung durch Phosphordämpfe unterworfen wurden, ohne dass die Kieferknochen gebrochen worden waren, zeigten bei der Section weder im Allgemeinen im Knochensysteme, noch speziell an den Kieferknochen Krankhaftes. Dagegen boten diejenigen, bei welchen Zähne extrahirt und die Unterkiefer frakturirt worden waren, so dass die Dämpfe unmittelbar an das Periost gelangen konnten, das Kieferübel vollständig.

Diesen Thatsachen reiht sich die in Nürnberg erzielte Verhütung des Uebels durch diejenigen sanitätspolizeilichen Massregeln an, welche auf den unmittelbaren Contact der Dämpfe mit dem Periost gegründet sind.*)

Nach diesen kurzen Bemerkungen über Ursache und disponirendes Moment, gehe ich zur gedrängten Darstellung der Krankheitserscheinungen und des Verlaufes mit Rücksicht auf den pathologischen Vorgang über.

Das Uebel ist ein äusserst langwieriges. Die gewöhnlichen chronisch verlaufenden Fälle erfordern bis zur Vollendung des Wiederersatzes der sequestrirten Unterkiefer, einen Zeitraum von 6—9 Jahren. Es erscheint daher zweckdienlich, zur Erleichterung der Darstellung des Verlaufs, wie der Einsicht in den pathologischen Vorgang, das Uebel in mehrere Stadien einzutheilen, und nach diesen zu betrachten. Diese Eintheilung wird durch mehrere grössere Abschnitte, welche in dem pathologischen Prozesse selbst liegen, begünstigt; immerhin aber wolle sich der geneigte Leser erinnern, dass jedes einzelne Stadium, insbesondere das der Necrose und das der Regeneration einen Zeitraum von Jahren umfassen, dass die Uebergänge von dem einen zu dem andern nie plötzlich, sondern immer mehr oder weniger unmerklich geschehen, dass das nachfolgende Stadium schon eingetreten sein kann, während das vorhergehende noch allein in die Erscheinung fällt, dass überhaupt die Trennung eine künstliche ist.

Das Leiden lässt sich nach den zur Zeit vorliegenden Beobachtungen über den Wiederersatz des Unterkiefers ungezwungen in folgende drei Stadien theilen: 1) das der Entzündung des Periosts mit Anlagerung des Osteophyts, 2) das der nachfolgenden Necrose der Kieferknochen, und 3) das des Wiederersatzes.

---

*) Vergl. S. 211 u. f. meiner früheren Arbeit.

STADIUM DER ENTZÜNDUNG.

Gewöhnlich nach längerem, mehrjährigen, nur ausnahmsweise nach kürzerem Aufenthalt in Phosphorzündholzfabriken, insbesondere in denjenigen Räumen und bei denjenigen Beschäftigungen, in und bei welchen sich viele Dämpfe entwickeln, werden die Arbeiter, gelangen die Dämpfe an das Periost, vermeintlich von Zahnschmerz befallen. Dieser Schmerz, bald zu-, bald abnehmend, oft selbst für längere Zeit aussetzend, wird durch Extraktion der Zähne nicht gehoben, steigert sich vielmehr, kommen die Dämpfe nach eben ausgezogenen Zähnen mit der frischen Zahnlücke in Berührung. Der Schmerz hat seinen Sitz nicht im Zahn, vielmehr im Periost, wohin die Dämpfe in den bei weitem meisten, genau eruirten Fällen an schadhaften Zähnen gelangten. Zu diesem Schmerz als erstem Symptome des beginnenden Uebels gesellt sich bald Geschwulst des Zahnfleisches der leidenden Kieferseite bei unveränderter äusserer Haut, und untersucht man näher, so scheint der Kieferknochen selbst dicker und wulstiger geworden zu sein. Diese Geschwulst ist im Beginne des Uebels mit dem Schmerze selbst wechselnd, bald zu-, bald abnehmend, im weiteren Verlaufe wird sie aber bleibend, widersteht zertheilenden Mitteln, das Zahnfleisch lockert sich auf, röthet sich, und die Zähne der leidenden Seite werden allmählig locker.

Diese Zufälle werden in auffallender Weise lange Zeit ohne besondere Beschwerden, namentlich ohne Mitleidenheit des Gesammtorganismus, ohne Fieber zu erregen, ertragen, ja es liegen unzweifelhafte Beobachtungen vor, nach welchen eine Steigerung der Zufälle, der Eintritt von Fieber und mit ihm die Heilbestrebung der Natur zur Wiederentfernung des bereits abgelagerten pathischen Produkts, des Osteophyts, erst auftraten, nachdem die Kranken sich über ein ganzes Jahr den Dämpfen nicht mehr ausgesetzt hatten. Die Symptome im Beginne des Leidens sind immer, und gewöhnlich lange Zeit hindurch, äusserst gelinde, und verrathen keineswegs den folgenschweren pathologischen Prozess, welcher sich im Periost entwickelt hat. Kennzeichen einer jetzt schon vorhandenen, dem Uebel vorausgehenden und mit demselben in Causalnexus stehenden besonderen Phosphordyskrasie, wie sie von Lorinser in Wien beobachtet worden sind, haben weder ich, noch andere Beobachter entdecken können. Ich sah stets das Uebel bei kranken wie bei gesunden, dyskrasie- und kachexiefreien Individuen nur dann entstehen, wenn sie schadhafte Zähne hatten, und die

Dämpfe unmittelbar an das Periost gelangen konnten. Insoferne indessen schwächliche, kachektische Individuen gewöhnlich auch schlechte Zähne haben, bleibt es unbestritten, dass sich das Uebel oft genug auf dyskrasischem Boden entwickle, und dieser Umstand mag wohl zur Annahme einer besonderen dem örtlichen Uebel vorausgehenden durch die Phosphordämpfe bewirkten Dyskrasie geführt haben.*)

Nach meinen Beobachtungen ist der weitere Verlauf des Uebels nunmehr ein doppelter. Wie erwähnt, können die bisher geschilderten Symptome lange Zeit in sehr gelindem Grade bestehen. Es hat indessen doch schon die Anlagerung eines Osteophyts an die Kieferknochen statt gefunden, und die Metamorphosen, welche das Periost erleidet, so wie die davon abhängige Störung des Stoffwechsels im Knochen werden nun die Momente, welche den Gesammtorganismus in Mitleidenheit ziehen und Reaktion hervorrufen. Je nachdem diese synochal oder erethisch ist, ist der weitere Verlauf des Uebels acut oder chronisch.

Im ersteren Fall, dem viel selteneren acuten Verlauf, und bei synochalem Fieber treten zu den vorausgehenden, beiden Formen, der acuten wie chronischen, gemeinschaftlichen Symptomen rasch die Erscheinungen einer ***Periostitis acutissima***, mit unvermeidlichem Uebergang in Brand und mit tödtlichem Ausgang. Die Schmerzhaftigkeit steigert sich auf das Höchste. Phlegmonöse Entzündung ergreift das Zahnfleisch unter Anschwellung und erysipelatöser Entzündung der Wange, des Halses. Unter Frostschauern tritt anhaltendes Fieber ein, mit trockener Hitze, unlöschbarem Durst, belegter Zunge, u. s. w. Das Zahnfleisch wird bald der Sitz heftiger Eiterung, welche durch ein Paar Wochen hindurch phlegmonös — bald jauchigt wird. An verschiedenen Stellen desselben brechen Abscesse durch, deren Ränder sich zurückziehen, und gänzliche Zerstörung des Zahnfleisches zur Folge haben, so dass der Unterkiefer bald von allen Weichtheilen entblösst in die Mundhöhle hereinragt. Mit diesen örtlichen Veränderungen, diesem raschen Uebergang der phlegmonösen Entzündung in brandige Zerstörung und Zersetzung der betroffenen Weichtheile verliert das Fieber nicht minder seinen synochalen Charakter, wird ein lentescirendes, und unter fortdauernden Erscheinungen gänzlicher Consumtion tritt der Tod nach einer gewöhnlichen Dauer des Uebels von 2—3 Monaten ein.

*) Die Kennzeichen dieser Dyskrasie sollen seyn: blassgelbliche, oft schmutziggraue Gesichtsfarbe, eine ungemeine Empfindlichkeit der Haut gegen die Luft und die Kälte, das Gefühl von Ameisenkriechen, Gedunsenseyn und Einschlafen an Händen und Füssen, eine gewisse Steifheit und Schwerfälligkeit der untern Gliedmassen zur Winterszeit, Störungen in der Verdauung und Athmung, und in höchster Entwickelung die Ausbildung der verschiedenartigen Formen der knotigen Lungensucht.

Die Section zeigt in diesen acuten Fällen Zahnfleisch, Periost, Muskulatur der Wange in eine stinkende breiartige Flüssigkeit von rothbrauner Farbe aufgelöst, welche von der Wangenhaut wie in einem Sacke eingeschlossen ist. Der Unterkiefer ist von allen Weichtheilen entblösst, ein feines faserigtes Osteophyt überzieht seine Flächen, vorzugsweise die Aeste und die Basis des Kiefers, ist in der bestimmtesten Weise nur angelagert, indem es mit dem Knochen nirgends organische Verbindungen eingeht, und dieser selbst zeigt alle Eigenschaften eines normalen Knochens.

Diese acut verlaufenden Fälle, so selten*) sie auch beobachtet worden sind, sind für die Einsicht in den pathologischen Vorgang von grosser Wichtigkeit. Sie allein machen es möglich, das Leiden zu einer Zeit richtig zu erkennen, in welcher der Knochen selbst noch nicht in den pathologischen Prozess hereingezogen ist, und sie sind es vorzugsweise, welche das Uebel als primäre *Periostitis* mit Osteophytbildung von pathognomonischer Bedeutung erkennen und bestimmen lassen. Sie sind um so wichtiger, da sie genau dasselbe Ergebniss liefern, wie die künstliche Erzeugung der Krankheit an Thieren.

Zum Vergleiche will ich die Experimente v. Bibra's, in so weit sie hieher gehören, kurz anführen.

Nachdem zweien Kaninchen einige Zähne aus den Unterkiefern ausgezogen worden waren, wobei die Unterkiefer unabsichtlich, aber wegen ihrer geringen Stärke nothwendig frakturirt wurden, wurden die Thiere in geschlossenen Kästen anhaltend Phosphordämpfen ausgesetzt. Es bildete sich bald bedeutende Geschwulst an den verletzten Kiefern, die Thiere wurden traurig und niedergeschlagen, und erlagen nach 8 Wochen. Bei der Section fand sich nach Wegnahme der Oberhaut starke Entzündung der Weichtheile und gegen die Knochen hin die Muskelpartieen vereitert, und theilweise mit einer schwärzlichen jaucheartigen Substanz durchtränkt. Nach möglichst sorgfältiger Entfernung der Weichtheile und des Eiters fand sich das Periost fast freiliegend und offenbar entzündet, unter dem Periost aber eine die Innen- und Aussenseite des Knochens bedeckende Neubildung (Osteophyt), welche eine Längserstreckung von 3 — 4 Linien hatte. An den beiden äussersten Enden sass dieses Osteophyt fester am Knochen auf, weiter gegen die Bruchstellen hin aber war dasselbe ganz leicht zu trennen, und

*) Fälle des acuten Verlaufes liegen zur Zeit nur zwei vor, der eine von Lorinser in Wien, der andere von mir beobachtet.

liess den Knochen glatt und rein zurück. Die Ränder der Fraktur waren nicht vereinigt, so vollkommen glatt, als ob der Knochen eben erst gebrochen worden wäre, und nirgends eine Spur von Callusbildung. Das Osteophyt stimmt vollkommen mit jenem an menschlichen Unterkiefern zusammen, nur ist es noch zierlicher, hat aber ganz das poröse, schwammigte Ansehen, und verhält sich auch unter dem Mikroskope gleich jenem. Siehe Tafel I, Figur 1, den Unterkiefer des einen Kaninchens mit aufsitzendem Osteophyt rechts und links von der Bruchstelle. Man sieht, dass der Knochen selbst in keinerlei Weise von einem normalen, gesunden abweicht. Eben so sind die mikroskopischen Schliffe des Osteophyts von demselben Kaninchenkiefer, Figur 2, und eines einem menschlichen Kiefer entnommenen, Figur 4, in Nichts verschieden. Markkanälchen wie Knochenkörperchen bieten denselben Befund dar*). —

Gestützt auf diese Beobachtungen ist der pathologische Vorgang am Periost im Beginne des Leidens folgender:

Die Phosphordämpfe reizen in unmittelbare Berührung mit dem Periost kommend, dieses zu erhöhter Thätigkeit unter Zufluss einer grösseren Menge von Blut. Diese erhöhte Thätigkeit ist eine spezifische, die normale physiologische Thätigkeit des Periosts alterirende, was daraus hervorgeht, dass, wo das Periost frakturirter Knochen mit den Dämpfen andauernd in Berührung kommt, die Callusbildung sofort gänzlich suspendirt wird. Die nächste Wirkung dieser Reizung ist die durch die Dämpfe modifizirte Ausschwitzung eines organisirbaren Blastems aus dem Periost, welches sich an die Knochenoberfläche anlagert, und sich allmählig zum Osteophyt metamorphosirt. Diese Anlagerung setzt noch nicht, wie aus den geringen Zufällen, der langen Dauer dieses Stadiums, dem Mangel an Mitleidenheit des Gesammtorganismus, der besonderen Beziehung der Dämpfe zu der physiologischen Thätigkeitsrichtung des Periosts, wenn ich mich so ausdrücken darf, hervorgeht, geradezu Entzündung voraus, sondern kommt schon unter den Zufällen der Congestion, der durch den örtlichen Reiz gesetzten grösseren Blutzuströmung zu Stande. Durch die schichtenweise**) Anlagerung des Blastems, dessen unterste Schichten sich immer zuerst zum Osteophyt organisiren, an die Oberfläche des Knochens, wird das Periost nothwendig vom Knochen abgetrennt, es befindet sich in Folge der grösseren Blutzuströmung in dem Zustand der Schwellung und Lockerung bei gleichzeitiger Blutanschoppung, und geht mit seinem Produkt, dem Osteophyt,

---

*) Vergl. S. 70, 241 unserer gemeinschaftlichen Arbeit, wo auch der Nachweis, dass das Osteophyt am Kaninchenkiefer nicht Callus ist.

**) Vergl. S. 278 der früheren Arbeit.

um so mehr feste Verbindungen ein, als dieses die zu seiner Organisirung erforderlichen Elemente ausschliesslich aus ersterem zieht. Die mikroskopische Untersuchung des Osteophyts sowohl an den Kaninchenkiefern, wie an den menschlichen weisst nach, dass die Markkanälchen, wenn sie auch noch so verschlungen und gewunden in der Osteophytmasse verlaufen, in höchst bestimmter Weise im Periost endigen oder anfangen, dass sie dagegen mit der Längsrichtung des Knochengewebes selbst, stets einen rechten Winkel bilden, und nirgends mit demselben organische Verbindungen eingehen. Im Allgemeinen stellt das Osteophyt jetzt eine homogene, bald inselförmig isolirte, bald zusammenhängende Knochenanlagerung dar, welche die Knochenoberfläche theils in ungemein feinen und zarten Schichten, theils auch massenhaft, gewöhnlich an der Basis des Körpers des Unterkiefers und an den Aesten umgibt. In seiner höchstmöglichen Ausbildung sind seine Markkanälchen von grösserem Durchmesser als die des normalen Knochengewebes, und nicht gefüllt, seine Knochenkörperchen von rundlicher weniger scharf begränzter Form, anfangs sehr gross, gefüllt und von dunkler Farbe; sie haben Ausläufe wie der normale Knochen. Die Grundsubstanz des Osteophyts ist lamellös, deutlich ruhen mehrere Schichten auf einander.

Hat man nun Gelegenheit, so wie sie die acut verlaufenden Fälle darbieten, jetzt den Knochen zu untersuchen, so findet man an demselben nichts Abnormes. Diess ist an den Kiefern der Kaninchen wie an denen der Arbeiterinnen, welche an der acuten Form des Uebels starben, der Fall. Der Knochen bietet eine vollkommen glatte Oberfläche dar, zeigt sich nirgends missfarbig oder corrodirt, und eben so zeigen Einschnitte bis tief in die diploëtische Substanz das Knochengewebe vollkommen normal. In unserer früheren Schrift ist auf Tafel I. ein hiehergehöriger Unterkiefer abgebildet. Bei theilweise umfangreichster Osteophytanlagerung verhält sich derselbe vollkommen normal, und zeigt nur ein Paar kleine necrotische Stellen an der Alveole eines rechtseitigen Backzahns. Unter dem Mikroskope betrachtet findet dasselbe Verhalten statt; die Markkanälchen wie die Knochenkörperchen sind gefüllt, letztere ovalförmig und scharf begränzt, mit verhältnissmässig wenig Ausläufen versehen, ein Befund, der nicht einmal auf grösseren Blutzufluss im Knochengewebe hindeutet. Das Verhalten des Knochens ist demnach auch unter dem Mikroskope das des normalen, gesunden Knochens. Vergleiche auf Tafel II. unserer früheren Arbeit Figur 3. Es ist der Schliff eines von Osteophyt bedeckt gewesenen Knochenstückchens, welches sich ganz normal verhält, trotzdem dass das Osteophyt schon anfing zu verjauchen.

Diese Fälle, sowie die Beobachtung des Uebels an den Thieren dürften für die Frage: ist das Leiden primäre Necrose, oder primäre

Periostitis? entscheidend sein. Die Unterkiefer der gewiss dyskrasiefreien Kaninchen zeigten nirgends eine, Necrose vorbereitende Anomalie (Hyperämie) im Knochengewebe, oder Necrose selbst. Dagegen ist, wie in den analogen Fällen des Leidens beim Menschen, das Periost mit den angränzenden Weichtheilen, selbst den Muskeln, brandig zerstört, eine ganz gleiche Osteophytanlagerung als unmittelbares Produkt der spezifischen Reizung und Entzündung des Periosts hat stattgefunden. Das Uebel steht hier sicherlich nicht im Zusammenhange mit einer Dyskrasie, und kann dem ganzen anatomischen Befunde zufolge nur als lokal begründet und als *Periostitis* angesehen werden. — Bei den Arbeiterinnen, welche an der acuten Form des Leidens starben, hat vor dem Auftreten der synochalen Reaktion das Uebel schon seit einem halben bis einem ganzen Jahr unter den eben geschilderten leichten Zufällen, (mein früheres *Stadium invasionis*) bestanden. Wäre hier Necrose vorausgegangen, die *Periostitis* nichts anderes als Folge der Gegenwirkung gewesen, in welcher sich das Periost gegenüber dem abgestorbenen Knochen befand, der gewissermassen als fremder Körper wirkte, so ist, abgesehen von dem gänzlichen Mangel des Nachweises eines auch nur wahrscheinlichen Zusammenhangs zwischen Gelegenheitsursache des Leidens und seiner Wirkung, nicht wohl einzusehen, warum sich in so langer Zeit des Bestehens dieser Necrose, ehe die Entzündung des Periosts eintritt, die Wirkungen derselben nicht schon bemerkbar gemacht haben sollten. Das Osteophyt, wenn auch noch so massenhaft und selbst in der Form einer *capsula sequestralis* angelagert, ist nicht Regenerationsneubildung zum Zwecke des Wiederersatzes, denn es wird, wie aus den chronisch verlaufenden Fällen erhellt, bei längerer Dauer des Uebels vollkommen wieder aufgelöst und entfernt, und unterscheidet sich von wirklicher Regenerationsneubildung durch anderes mikroskopisches und chemisches Verhalten deutlich. Eben so wenig ist es denkbar, dass im lebenden Organismus der präsumirte necrotische Kieferknochen während eines so langen Zeitraums in voller Integrität beharren könnte, und gar keine, weder mit blossem Auge, noch mit Hilfe des Mikroskops erkennbaren Gewebeveränderungen in Folge des aufgehobenen Stoffwechsels entstanden sein sollten. Die Necrose ist erfahrungsgemäss der Ausgang einer Knochenentzündung in Brand, analog dem Uebergang entzündeter Weichtheile in trockenen Brand, und in diesem Falle war der Knochen der Sitz eines activen Krankheitsprozesses, — oder die Necrose entsteht passiv, indem der Stoffwechsel des Knochens durch einen am Periost verlaufenden Krankheitsprozess, in so ferne dieser die physiologische Thätigkeit des Periosts aufhebt, gestört und unterbrochen wird*). Im ersteren Falle wird

*) Necrose durch Zwischenlagerung eiteriger oder jauchigter Exsudate setzt ebenfalls

der abgestorbene Knochen, der Sequester, die Kennzeichen der Hyperämie seines Gewebes an sich tragen, sollte dasselbe eine Corrosion auch noch nicht erlitten haben. Im anderen Falle hat der Knochen, ehe er abstirbt, ebenfalls durch grösseren Blutzufluss an dem in seiner Nähe oder an ihm selbst verlaufenden Krankheitsprozess participirt, und in dieser Hyperämie liegen nach aufgehobenem Stoffwechsel die Bedingungen der deutlich erkennbaren durch Corrosion bewirkten Gewebeveränderungen und des Substanzverlustes. Diese Gewebeveränderungen gehören aber wesentlich zur Begriffsbestimmung der Necrose, denn ohne sie ist auch das Skelett der Leiche necrotisch, der Splitter, den wir nach erlittener Fraktur entfernen, Sequester. Der Stoffwechsel ist ja auch hier aufgehoben. — Weder an den Kaninchenkiefern, noch an denen der Arbeiterinnen, welche an der acuten Form des Uebels starben, ist nun aber irgend eine Anomalie des Knochengewebes zu entdecken, und ich halte mich für überzeugt, dass es den Thatsachen unnatürlichen Zwang anthun hiesse, wollte man in diesen Fällen Störungen der Lebensbedingungen, Verlust der Lebensfähigkeit des Knochens*), — Necrose, vor dem Eintritt der *Periostitis* und als Ursache derselben voraussetzen, wo doch die unausbleiblichen Wirkungen dieser Störungen sich in keiner Weise nachweisen lassen. Das Leiden ist daher auch hier primäre *Periostitis*, und wenn der Knochen trotz der heftigsten Entzündung, welche in seiner Nähe verlief, die vollkommenste Integrität seines Gewebes bewahrte, so ist in Betracht zu ziehen, dass die Tendenz des Krankheitsprozesses bei acutem Verlauf des Uebels entschieden gegen die Weichtheile gerichtet war, dass ferner der Verlauf ein verhältnissmässig kurzer gewesen ist, und endlich erinnere ich noch an die tiefere Vitalitätsstufe des Knochens selbst, in deren Folge dieser langsamer und schwieriger

---

Aufhebung des Stoffwechsels vom Periost aus voraus, eben so die zu Caries tretende Necrose, wenn sie nicht Folge unmittelbarer Corrosion des Gewebes durch die cariöse Jauche ist.

*) Die Ausdrücke „Störungen der Lebensbedingungen, Verlust der Lebensfähigkeit u. ähnl.“ als Bezeichnungen für die primäre Erkrankung des Knochens, ihrer allgemeinen Natur nach überhaupt nur Lückenbüsser, sind auf necrotische Zustände der Knochen so lange nicht anwendbar, als die Störungen der Lebensbedingungen, der Verlust der Lebensfähigkeit der Knochen aus den Unterbrechungen des Stoffwechsels in Folge von krankhaften Affektionen des denselben vermittelnden Periosts resultiren. Ja selbst in denjenigen Fällen, wo die Necrose als Ausgang einer Ostitis in Brand erscheint, ist diese Ostitis selbst wohl nicht idiopathisch, sondern deuteropathisch aus Periostitisformen hervorgegangen, oder aus krankhaften Affektionen der Markmembran entstanden. Eine idiopathische Ostitis ist wohl problematisch.

an einem in seiner Nähe verlaufenden Krankheitsprozess überhaupt participirt, und diess wohl um so mehr, je acuter und rascher dieser Krankheitsprozess verläuft. Aus der Darstellung des chronischen Verlaufs des Uebels wird ausserdem noch in Weiterem erhellen, auf welche Weise die Necrose des Kiefers zu Stande kommt, und dass diese nicht Folge eines activen Krankheitsprozesses im Knochen selbst, oder primärer Störungen der Lebensbedingungen des Knochens, sondern passiver Natur ist.

Auch aus den Resultaten der Behandlung gleich im Beginne des Uebels geht hervor, dass dasselbe primäre *Periostitis* ist. Es gelang nämlich in mehreren späteren Fällen, welche sogleich richtig erkannt worden waren, das Uebel beim ersten Auftreten des Zahnschmerzes, der Zahnfleischgeschwulst durch entsprechende Antiphlogose vollständig zu beseitigen, und eine Weiterentwicklung abzuschneiden. Hätte in diesen Fällen schon Necrose bestanden, so würde dieses Resultat wohl schwerlich erreicht worden sein.

Wenn man an dem mehrgenannten Unterkiefer der an der acuten Form des Uebels gestorbenen Arbeiterin einen ziemlichen Abgang von Zähnen bemerkt, so könnte vielleicht hieraus ein Schluss auf vorausgegangene Necrose gezogen werden wollen, indem man diesen Abgang als das Resultat wesentlicher Störungen in den Lebensbedingungen des Knochens betrachtet. Hiegegen erinnere ich aber, dass die meisten der fehlenden Zähne künstlich extrahirt worden sind. Jene Erkrankung fiel in die erste Zeit des Auftretens des Uebels, zu welcher man dasselbe in seinem Beginne für nichts weiter als Zahnschmerz in Folge der Schadhaftigkeit der Zähne, oder aus Verkältung entstanden, hielt, und mit der Extraktion freigebiger verfuhr, als billig war. Ein Landarzt der Umgegend rühmte sich, an Einem Vormittag in derselben Fabrik über 30 Zähne ausgezogen zu haben. —

Das eben angeführte Ergebniss erhält man, verläuft das Uebel acut, tritt zu der spezifischen Reizung des Periosts synochale Reaktion. Ein anderes dagegen ist das Ergebniss, ein anderer der Verlauf, tritt erethische Reaktion ein. Hier findet eine weniger heftige, nichtsdestoweniger aber doch sehr bemerkbare Steigerung der Zufälle statt. Das Leiden verläuft chronisch, das Osteophyt wird wieder aufgelöst und entfernt, der Knochen allmählig in den Krankheitsprozess hereingezogen, und durch Aufhebung seines Stoffwechsels in Folge der Verjauchung des Periosts necrotisch. Zur Vermeidung von Wiederholungen fasse ich den weiteren Verlauf des Uebels in diesen chronischen Fällen im zweiten Stadium zusammen, dem der

NECROSE.

Haben die vor Eintritt der Reaktion geschilderten gelinden Krankheitserscheinungen durch längere Zeit hindurch, in einzelnen Fällen über ein Jahr angedauert, so participirt endlich der Gesammtorganismus. Lebhaftere anhaltende Fieberbewegungen, allgemeine Abgeschlagenheit, Verlust des Appetits, Unregelmässigkeiten in der Verdauung, allgemeine Schwäche u. s. w. als Fiebersymptome treten ein. Oertlich nimmt Schmerz, Geschwulst der Weichtheile, Hitze, Röthung zu, es tritt Eiterung ein, die Wange, der Hals werden erysipelatös, das Zahnfleisch lockert sich auf, wird livid, zeigt fungöse Excrescenzen, fängt an, sich von den Zähnen, welche nach und nach locker werden und ausfallen, abzulösen, sich zurückzuziehen. Auf der äussern Haut, meist am Unterkieferrand, auch tiefer am Hals entstehen Abscesse, welche sich in Fistelgeschwüre verwandeln, und stinkenden, blutgemischten Eiter und Jaucho entleeren. Die Sonde dringt durch sie an den Knochen, den sie bald glatt, bald rauh findet, je nachdem sie auf Knochen oder Osteophyt stösst. Untersucht man den abgesonderten Eiter chemisch, so findet man in dem Fette desselben überraschende Mengen von Phosphor, ein Umstand, welcher alle Beachtung verdient. Allmählig hat sich das Zahnfleisch vollkommen zurückgezogen, es ist verjaucht, und der Alveolarfortsatz des Kiefers ragt entblösst in die Mundhöhle herein.

In dieses, Jahre umfassende Stadium, fallen die vorgenommenen Resektionen und Exartikulationen von Unterkieferhälften, so wie die meisten Todesfälle. Die hinweggenommenen Kiefer zeigen nun folgendes für die Pathologie Wichtige.

1) Verhalten des Periosts. Je nachdem der Kiefer früher oder später hinweggenommen worden ist, ist das Verhalten des Periosts verschieden, ja es zeigt selbst an einem und demselben Präparate sich in ganz entgegengesetzten Zuständen. Da, wo es entweder nur kleinere Ablagerungen von Osteophyt bedeckt, oder sich an diesem noch keine Verjauchung eingestellt hat, ist das Periost weich, gelockert, geschwellt und blutreich, mit dem Osteophyt zusammenhängend. Wo es dagegen grosse klumpenförmige Massen des Osteophyts bedeckt, oder dieses den Knochen in ununterbrochener weiter Ausdehnung überzieht, das Periost daher grosse Ausdehnung und Spannung erlitt, findet es sich verdünnt, mit dem Osteophyt verschmolzen, und stellt eine äusserst zarte Membran dar, welche

nicht mehr von dem Osteophyt abgelöst werden kann, und welche an einzelnen Stellen deutlich ossificirt ist. Ist jedoch das Osteophyt schon der Sitz eingetretener Verjauchung und Wiederauflösung geworden, so hat das Periost ebenfalls an diesem Prozess participirt; es ist entweder in demselben Zustande, flottirt in verjauchenden Fetzen in der Eiterung, oder ist von der Jauchung schon gänzlich zerstört und abgängig.

2) Verhalten des Osteophyts. Dieses zeigt sich, je jünger der Fall, auf dem Gipfel seiner erreichbaren Organisation. Es umlagert den Knochen oft wahrhaft massenhaft, überzieht seine Fortsätze, selbst die Gelenkflächen, ist aber am Kieferkörper gewöhnlich am Mächtigsten. Es liegt unmittelbar an dem Knochen an, ohne mit ihm organisch verbunden zu sein, umkapselt ihn förmlich, zeigt bald ein lamellöses, häufiger ein faserigtes Gefüge. Chemisch untersucht erreicht es nicht das normale Mischungsverhältniss des Knochengewebes, zeigt selbst im höchsten Grade seiner Entwicklung ein Vorwiegen der organischen Substanzen, zerbröckelt und verwittert im getrockneten Zustand, fällt vom Knochen ab, und kann daher trotz der massenhaftesten Anlagerung nicht als ein lebensfähiges Knochengebilde betrachtet werden.

Ist der Fall schon älter, so bietet das Osteophyt Anderes. Es hat sein homogenes Ansehen verloren, stellt vielmehr jetzt ein vielfach angefressenes Knochengewebe im Zustande der Auflösung durch Verjauchung dar. Es nimmt jetzt eine schmutzig grüne Farbe an, und ist je nach dem Grade der Verjauchung von bald wurmstichigem, bald badeschwamm-, pelz-, bimsstein-, moosähnlichem Ansehen. Man sieht deutlich, dass es der Sitz eines Verjauchungsprozesses ist, durch welchen es wieder aufgelöst und entfernt wird. Seine Auflösung geht in der Regel von aussen nach innen, kann aber auch ausnahmsweise, was besonders dann der Fall ist, wenn der Knochen bald an dem Verjauchungsprozesse participirt, von innen nach aussen gehen, wo es dann vom Knochen abstehend und von der Jauche durchlöchert gefunden wird, was, wie es scheint, zur Verwechslung des Osteophyts mit Regenerationsneubildung und dazu anderen Orts verleitet hat, das Osteophyt für die *capsula sequestralis* des necrosirten Knochens zu halten. Beide eben geschilderte Zustände des Osteophyts kommen häufig an ein und demselben Präparate vor, und man bemerkt oft an den Fortsätzen des Kiefers Osteophyt und Periost im Zustande der Verjauchung, während dieselben an der Basis des Kiefers noch unangegriffen erscheinen. Immer aber erleiden Periost und Osteophyt die gleiche Metamorphose. Ein sehr instruktives Präparat in dieser Beziehung ist das auf Tafel IV. der früheren Schrift abgebildete.

3) Verhalten des Knochens. Auch der Knochen bietet je nach

dem Alter des Falls verschiedenen Befund. Wie derselbe überhaupt nicht das primär ergriffene Organ ist, während des entzündlichen Stadiums, und in den acuten Fällen während der heftigsten *Periostitis* unangegriffen blieb, so bewahrt er auch in den chronischen Fällen noch lange seine Integrität nach Eintritt der Verjauchung des Osteophyts. Er zeigt in Bezug auf Form, Glätte, Farbe u. s. w. nichts Anomales. Dagegen erweist jetzt das Mikroskop im Verhältniss der eingetretenen und zunehmenden Jauchung des Osteophyts allmählig das Knochengewebe sehr deutlich ausgesprochen; Markkanälchen und Knochenkörperchen sind sehr gefüllt, letztere erhalten eine ausserordentliche Menge von Ausläufen, welche unter sich vielfach correspondiren. Der ganze Befund deutet auf grössere Blutzuströmung hin, der Knochen wird hyperämisch, und er verhält sich ganz so, wie v. Bibra schon öfters Knochen in der Nähe krankhafter Weichtheile beobachtet hat. Er wird für die nachfolgende Corrosion und Necrose gleichsam vorbereitet. Diess gilt insbesondere von dem Körper des Unterkiefers. Der Alveolarfortsatz und noch mehr die Alveolen, früher entblösst, und von lockererm Gewebe, participiren entweder schon früher an der *Periostitis* und zeigen in Folge davon schon bald einzelne necrotische Stellen, oder werden in Folge früherer Einwirkung der corrodirenden Jauche auch frühzeitiger necrotisch.

Im weiteren Verlaufe zeigt sich der Knochen zuerst missfarbig. Er wird von schmutzig blau grauer Farbe, die allmählig in ein schmutzig Schwarz-grün übergeht. Er wird wie wurmstichig, und verliert seine Glätte. Unter dem Mikroskope zeigen sich jetzt seine Markkanälchen sehr erweitert, die Knochenkörperchen rundlich, meist schwach oder nicht gefüllt, mit wenig Ausläufen. Der Knochen ist jetzt Sequester, necrosirt, zugleich aber wird er von der Jauche des zerfliessenden Osteophyts corrodirt und verkleinert, indem grössere und kleinere Sequesterstückchen mit dem Eiter und der Jauche abgehen. Der Prozess der Necrose schreitet gewöhnlich von dem Alveolarfortsatz auf den compacteren Körper des Kieferknochens über. —

Diesem anatomischen und mikroskopisch-anatomischen Befund zu Folge ist der pathologische Vorgang in den chronischen Fällen des Uebels folgender.

Das Osteophyt ist unter congestiver und entzündlicher Reizung des Periosts als unmittelbares Krankheitsprodukt und als Knochenanlagerung zu Stande gekommen, und dieser Prozess ist lange Zeit ohne Mitleidenheit des Gesammtorganismus, und ohne Reaktion hervorzurufen, ertragen worden. Aller Wahrscheinlichkeit nach liegt der Grund hiefür in der direkten Beziehung der Phosphordämpfe zur Capillarität des den Stoffwechsel des

Knochens vermittelnden, somit in seiner physiologischen Thätigkeitsrichtung nothwendig verwandte Stoffe aus dem Blute anziehenden Periosts, und fasst man die massenhafte Osteophytanlagerung ins Auge, so kann man wohl die Vermuthung wagen, dass die in den Dämpfen enthaltenen Phosphorverbindungen auf eine freilich schwer nachweisbare Art zur Organisirung des Osteophyts selbst verwendet werden. Die Masse des angelagerten Osteophyts, noch mehr aber die Metamorphosen, welche das Periost in Folge dieses krankhaften Prozesses erleidet, werden aber allmählig die Momente, welche wesentlich störend auf den Stoffwechsel des Knochens einwirken, Reaktion hervorrufen, und mit ihr die Heilkraft der Natur zur Wiederentfernung des pathischen Produkts, des Osteophyts, ein Prozess, der nur mit gleichzeitiger Ertödtung des Knochens bewerkstelligt werden kann. Der Knochen participirt, wie die mikroskopische Untersuchung darthut, an dem in seiner nächsten Nähe vor sich gehenden pathologischen Prozess, anfangs durch grössere Blutzuströmung, er wird hyperämisch; in so ferne indessen sein Stoffwechsel vom Periost aus aufgehoben wird, wird gerade dieser grössere Blutreichthum die Bedingung der Gewebeveränderungen, welche er als Sequester darbietet, indem das in ihm enthaltene Blut sich zersetzt, die die Markkanälchen auskleidende Membran zerstört, und weiter zur Auflösung des Knochengewebes Veranlassung wird. An dieser Zersetzung des Blutes im Knochen hat die von dem aufgelöst werdenden Osteophyt herrührende Jauche nicht geringen Antheil, indem dieselbe durch vollkommenes Durchtränken des Knochengewebes nicht minder corrodirend auf dasselbe einwirkt.

Es tritt also Eiterung, Jauchung ein, und zwar ist das Substrat derselben das Osteophyt und das mit diesem untrennbar verschmolzene Periost. Es wird die anorganische Substanz des Osteophyts wieder aufgelöst und mit der Jauche entfernt, dadurch die ganze Masse gelockert und weicher, so dass sie zuletzt gänzlich durch die Jauchung zerstört wird, oder nur kleine Reste übrig bleiben, welche auf dem Sequester aufsitzen, mag die Anlagerung auch noch so massenhaft gewesen sein. In diesem Vorgange liegt aber die pathognomonische Bedeutung des Osteophyts als unmittelbares Krankheitsprodukt einerseits, wie andererseits daraus hervorgeht, dass dieses Osteophyt kein lebensfähiges Knochenneugebilde, insbesondere nicht Regenerationsneubildung sein kann*).

---

*) Im ersten Bande der Verhandlungen der physikalisch-medizinischen Gesellschaft zu Würzburg (1850) S. 2 u. f. macht Professor Virchow die Mittheilung eines Falles von Regeneration des Unterkiefers nach Phosphornecrose, und knüpft daran einige Bemerkungen über den ursprünglichen Prozess selbst. — In Bezug auf die

Von grosser Bedeutung für das Zustandekommen dieser Wiederauflösung des Osteophyts, sowie nicht weniger für die nachfolgende und theilweise

---

Entstehung des Uebels ist Virchow mit der von mir und v. Bibra gegebenen Pathogenese einverstanden, indem er sagt: „Der Name, Phosphornecrose, ist für den ursprünglichen Prozess nicht sehr passend; es ist, wie v. Bibra und Geist sich ausdrücken, eine Periostitis durch Phosphordämpfe. Aus dieser kann dann Necrose hervorgehen, indem durch jauchige oder eiterige Exsudate die zwischen Periost und Knochen abgelagert werden, die Ernährung des letzteren allmählig unterbrochen wird, allein es kann auch unmittelbar Heilung eintreten.“ Eben so hält Virchow die Phosphordämpfe für die Gelegenheitsursache. Er sagt hierüber: „Das Uebel hat offenbar einen Zusammenhang mit den Phosphordämpfen, und eine Analogie bieten vielleicht die Quecksilbernecrosen dar, welche auch sehr schnell aus Periostitisformen hervorgehen, ohne dass eine bestimmte lokale Bedingung mit Sicherheit nachgewiesen werden kann.“ — Weniger Werth legt Virchow auf die pathognomonische Bedeutung des Osteophyts als unmittelbaren Krankheitsprodukts, und zwar, weil sich in einem Falle von Phosphornecrose keine Spur von Neubildung, sondern nur Resorptionslücken der Cortikalsubstanz des Knochens vorfanden, sodann, weil in anderen Fällen von Periostitis des Unterkiefers bei Personen, welche gar nichts mit Zündhölzern oder Phosphor zu thun hatten, doch dieselbe Reihenfolge von Erscheinungen: Neubildung mit nachfolgender Necrose und Verjauchung sich einstellte.

So gewiss es nun auch ist, dass durch alle Zwischenlagerungen zwischen dem den Stoffwechsel des Knochens vermittelnden Periost und dem Knochen, seien sie eiterige oder jauchige Exsudate, oder Osteophyte aus Periostitisformen, die Ernährung des Knochens allmählig unterbrochen und Necrose desselben herbeigeführt werden müsse, und so wenig geleugnet werden kann, dass dieselbe Reihenfolge der Erscheinungen bei Periostitis des Unterkiefers aus verschiedenen Ursachen beobachtet wurde, und wohl um so mehr, da ja die Symptome, in so weit sie dem Entzündungsprozesse angehören, und von der organischen Textur, und der gestörten physiologischen Thätigkeit des Periosts abhängig sind, die gleichen sein müssen, wie denn auch die Periostitis durch Phosphordämpfe eben nur die Symptome der Entzündung bietet, — so ist nichts desto weniger das Wesen dieser unter sehr ähnlichen, wo nicht gleichen Erscheinungen auftretenden Entzündungen doch ein sehr verschiedenes, und es fehlen nicht solche Modifikationen dieser Erscheinungen, aus deren Vorhandenseyn mit Berücksichtigung der Gelegenheitsursache eben die Verschiedenheit des Wesens sich ähnlicher Krankheitsformen an demselben Organe hervorgehen. Eine rheumatische Periostitis des Unterkiefers bietet z. B. das gleiche Bild der Krankheit im Beginne, wie die Periostitis durch Phosphordämpfe. In beiden Fällen Geschwulst des Unterkiefers, dieselben Erscheinungen der Entzündung; aber die Geschwulst ist dort weich, elastisch, hier fest, unnachgiebig. Jene wird leicht zertheilt, diese nicht. Jene macht im unglücklichen Falle der Nichtzertheilung eiterige oder jauchige Exsudate, diese hat eine knöcherne Anlagerung, ein Osteophyt gesetzt. Insoferne nun dieses bei der Periostitis durch Phosphordämpfe nie-

gleichzeitige Corrosion des Knochens selbst erscheint die grosse Menge von Phosphor, welche v. Bibra im Eiter fand. So enthielt z. B. in einem Falle das Fett des Eiters in zwei Untersuchungen

für 100,00 Phosphorsäure:

1) Phosphorsäure 12,19 proCt. entsprechend Phosphor 5,35 proCt.
2) Phosphorsäure 12,80 proCt. entsprechend Phosphor 5,67 proCt.

Diese ungewöhnlichen Mengen von Phosphor im Eiter lassen die Vermuthung wagen, dass sich hier Phosphorsäure bilde, dass diese den unlöslichen phosphorsauren Kalk des Osteophyts wie des Knochens löslich mache und mit sich fortführe, dass daher dieser Wiederauflösungs- und Zerstörungsprozess des Osteophyts wie die Corrosion des Knochens Phosphorsäurefrass im eigentlichsten Sinne des Wortes sey. Dass dieser oder doch ein ähnlicher Prozess statt finde, dafür sprechen die Wurzeln der ausgefallenen Zähne. Waren diese lange mit der Jauche in Berührung geblieben, so zeigen sich die Spitzen der Wurzeln von schwarzgrauer Farbe und durchscheinend, oft auch hakenförmig gekrümmt. Die chemische Untersuchung weist nach, dass die Knochenerde an der transparenten Parthie entfernt worden ist, und dass sich diese Zähne ganz so wie Knochen verhalten, welche längere Zeit mit Salzsäure in Berührung gewesen sind.

Das genauere Ergebniss der chemischen Untersuchung dieser Zähne ist folgendes:

	Transparente Parthie	Normale Parthie
Organische Substanz	53,13	28,95
Anorganische Substanz	46,87	71,05

Auf diese Weise wird das Osteophyt wieder entfernt, der Knochen necrotisch. Diese Necrose ist nun aber, wie aus dem Angeführten hervor-

---

mals fehlt, gewinnt es für diese Form der Knochenhautentzündung pathognomonische Bedeutung. Wie aus der Darstellung des necrotischen Stadiums der Phosphorperiostitis, dem anatomischen Befunde in diesem Stadium erhellt, unterliegt das Osteophyt einem Verjauchungsprozesse, durch welchen es als ein nicht lebensfähiges Knochengebilde wieder aufgelöst und entfernt wird, und wenn daher in Virchow's Fall kein Osteophyt mehr vorhanden war, der Knochen dagegen Resorptionslücken der Cortikalsubstanz zeigte, so geht daraus nicht sowohl hervor, dass überhaupt kein Osteophyt vorhanden war, sondern vielmehr, dass der ganze Krankheitsprozess schon tief in das necrotische Stadium vorgerückt war, in welchem das Osteophyt bereits wieder aufgelöst, und mit der Jauche entfernt worden war, so dass der Knochen allein die Kennzeichen der Necrose, der Corrosion seines Gewebes an sich trug. — Einen Fall mit ganz gleichem Befund siehe S. 29 Anmerkung.

geht, nicht der Uebergang einer Entzündung des Knochens in Brand, analog dem Uebergang entzündeter Weichtheile in trockenen Brand, nicht die Folge eines activ im Knochengewebe verlaufenden Krankheitsprozesses, oder primitiven Verlustes der Lebensfähigkeit, der Lebensbedingungen des Knochens, sondern sie ist Folge des durch massenhafte Zwischenlagerung des Osteophyts, sowie durch Metamorphosirung des Periosts gestörten Stoffwechsels des Knochens einerseits, wie andererseits die Corrosion Folge der Hyperämie des Knochens, wie der auflösenden Wirkung der Jauche nach eingetretenem Wiederauflösungsprozess des Osteophyts ist. Diese Necrose ist daher secundär, Folge eines passiven Krankheitsprozesses des Knochens; — immer ist nach den vorliegenden Beobachtungen bei der so massenhaften Osteophytanlagerung die Necrose eine *totalis*.

STADIUM DES WIEDERERSATZES.

Während des bisherigen langwierigen Verlaufes des Leidens war das Allgemeinbefinden der Kranken sehr gestört. Die Schmerzhaftigkeit war bedeutend, anhaltendes Fieber raubte Kräfte und Schlaf, die abgesonderte Jauche gelangte mit Speisen und Getränken in den Magen und gab Veranlassung zu periodischen gastrischen Störungen. Die von Lorinser als Kennzeichen einer besonderen Dyskrasie angegebenen Erscheinungen sind in Folge dieses Umstandes, sowie der theilweisen Resorption der Jauche in die allgemeine Säftemasse mehr oder weniger vorhanden, besonders wenn skrofulöse mit Lungentuberkeln behaftete, oder andere dyskrasische oder kachektische Individuen ergriffen sind. Ueberhaupt hängt von der guten oder schlechten Beschaffenheit der Constitution der Kranken der Ausgang des Uebels ab*). Im günstigen Falle treten nun aber allmählig

*) Einer der interessantesten Fälle in Bezug auf den Verlauf des Uebels ist der der Marg. Pillhofer (Beobacht. 12 meiner früh. Arbeit). Bei dieser Kranken zieht sich der Verlauf des Uebels nunmehr in das siebente Jahr, ohne dass noch Zähne ausgefallen, oder der Knochen irgendwo entblösst wäre. An dem Unterkieferrand bestehen drei Fisteln, welche phlegmonösen Eiter entleeren, die Sonde dringt an den Knochen, der sich rauh anfühlt. Der Kiefer ist in umfangreicher Weise von Osteophyt bedeckt. Das Aussehen der Kranken ist noch immer gut, eben so der Kräftestand. Im Laufe dieses Jahres hat sie ein gesundes Kind leicht geboren, eben so vor zwei Jahren, beide Kinder, Knaben, sind gesund und kräftig. — Es

die Zeichen des vor sich gehenden Wiederersatzes des Necrotischen ein, und mit ihm werden die Zufälle gelinder. Es geschieht diess in demselben Verhältniss, als sich die Masse des Osteophyts vermindert, die Jauchung abnimmt. Die Schmerzhaftigkeit verliert sich fast ganz, die Kräfte der Kranken stellen sich wieder her, die Eiterung wird besser, die Geschwulst der Wange verliert sich grossentheils, aber zwei oder drei Fistelöffnungen am Rande des Unterkiefers bleiben unter Absonderung guten Eiters zurück. Der necrosirte Kiefer, gewöhnlich eine ganze Hälfte, ja drei Viertheile desselben, ragt, nachdem das Zahnfleisch durch die Jauchung zerstört worden ist, frei in die Mundhöhle herein, und wird allmählig beweglich. Das Necrosirte ist von dem Gesunden abgetrennt. Gewöhnlich werden die Aeste noch festgehalten, wenn auch der Körper des Kiefers schon lange beweglich ist. Hebt man den frei liegenden Theil in die Höhe, so sieht man, dass seiner ganzen Länge nach sich muldenförmig vertiefte Granulation unter ihm befindet, welche sich an der äusseren und inneren Seite des nunmehr Sequester gewordenen Unterkiefers in unregelmässiger Form bald breit bald zapfenförmig herauf erstreckt, und ihn allmählig austreibt. Mit der endlichen freiwilligen oder durch leichte Kunsthilfe bewerkstelligten Entfernung des Sequesters schliessen sich allmählig die äusseren Fisteln und vernarben, die Granulation verschwindet, und die Schleimhaut des Mundes mit einer fibrös-zelligen Schichte bedeckt eine neue Unterkieferhälfte an der Stelle der verloren gegangenen.

Diese günstige Umwandlung der allgemeinen wie örtlichen Zufälle ist Resultat des eingetretenen Regenerationsprozesses. Sein Eintritt, oder doch sein rascheres oder langsameres Vorschreiten hängt von der Menge des Osteophyts ab. Je länger der Verjauchungsprozess dieses letzteren andauert, um so langsamer geschieht der Wiederersatz und umgekehrt. Untersucht man jetzt die Genesenen, so ergiebt schon die äussere Untersuchung, dass sich in der Ausdehnung des necrosirten und abgestossenen Kiefers ein neuer Knochen erzeugt hat. Man fühlt durch die äussere Haut einen festen knöchernen Kieferrand, der aber mehr die Form eines cylindrischen als breiten Knochens darbietet. Es ist nämlich der Alveolarfortsatz nicht regenerirt worden, das Kinn daher verkürzt, der neue Knochen natürlich zahnlos, und sich somit der Form des Kiefers alter Leute annähernd. Die Bewegung ist vollkommen frei, die Sprache nicht beeinträchtigt, und die Verkürzung des Kinns von oben nach unten wie bei

---

ist nicht abzusehen, wie lange das Uebel in diesem Falle noch dauern werde. Unzweifelhaft geht unter langsamer Entwickelung des Wiederersatzes der necrosirte Kiefer *per exfoliat. insensib.* verloren.

alten Leuten, bildet eine eben nicht sehr erhebliche Difformität. In der Mundhöhle ist der neue Knochen von der Mundschleimhaut bedeckt, fühlt sich fest und hart an, kann aber nur schwer, und wie es scheint, ziemlich spät erst zum Kauen verwendet werden. Die Kraft des primitiven Unterkiefers erreicht er nicht.

Der abgestossene Sequester zeigt folgende ihn von andern Sequestern unterscheidende Merkmale. Er ist stets von schmutzig dunkelgrüner schwärzlicher Farbe, welche von der Jauche des Osteophyts herrührt. Seine Substanz ist vielfach zerfressen, und zeigt grössere und kleinere Corrosionslücken. Die Jauche hat ihn vollkommen durchtränkt, seine Knochenerde aufgelöst. Dieser Prozess geht immer von aussen nach innen, denn man findet die inneren Schichten des Gewebes stets von etwas besserer Beschaffenheit, wenn auch die äusseren schon ganz zerfressen sind. Bleibt in seltenen Fällen die Cortikalsubstanz theilweise erhalten, so ist sie von der Jauche grün gefärbt, und es sitzen dann gewöhnlich noch Osteophytreste auf, an deren moosähnlicher, schwammigter Beschaffenheit und tief grüner Färbung man deutlich erkennt, dass sie das Substrat der Verjauchung gewesen sind. War der Sequester sehr lange in Berührung mit der Jauche, so kann er ganz oder zum grössten Theil aufgelöst und *per exfol. insens.* entfernt worden sein. Das Periost fehlt gänzlich. Dasselbe ist stets im Umfange des Osteophyts und der Necrose durch die Jauchung zerstört und entfernt worden. —

Diess ist der normale Verlauf des Phosphorübels am Unterkiefer. In Bezug auf diejenigen Umstände, welche den glücklichen Ausgang verhindern, und die allgemeinen wie örtlichen Erscheinungen, unter welchen ein unglücklicher Ausgang eintritt, verweise ich auf das in meiner früheren Arbeit darüber Gesagte*).

---

*) Es ist hier der Ort, einer Kranken Erwähnung zu thun, bei welcher das Uebel sehr glücklich verlief und endigte. Es betrifft die Marg. Klein. (Beob. 19 meiner früh. Arbeit.) Bei dieser Kranken stiess sich im Dezember 1846 die rechte Kieferhälfte, abgebildet auf Taf. VII m. fr. A., freiwillig ab. Im Juni 1849 folgte nun auch die linke, jedoch ohne Kronen- und Gelenkfortsatz, nach. Dieser Sequester durch Corrosion ungemein verkleinert zeigt gar keine glatte Oberfläche mehr und auch keine Osteophytreste. Dagegen ist er von tief dunkelgrüner Färbung, durchschnitten sind seine Durchschnittsflächen ebenfalls grünschwärzlich, und seine Markkanälchen ungemein erweitert, erscheinen mit blossem Auge gesehen als grössere und kleinere weisse Punkte. Bei dieser Kranken ist daher der ganze Kiefer bis auf die linkseitigen Fortsätze abgestossen worden, jedoch in derselben Ausdehnung in der oben angegebenen Form regenerirt. Alle Fisteln sind geschlossen,

Es übrigt nun noch, einen Blick auf den Verlauf des Uebels am Oberkiefer und den daselbst vor sich gehenden pathologischen Prozess zu werfen. Beide weichen in mannigfacher Beziehung von denen am Unterkiefer ab. Theils begünstigt die Lage des Oberkiefers den Abfluss des primitiven Exsudats des Periosts, weshalb es hier nur selten zur Organisation eines Osteophyts kömmt, theils participirt der Knochen seines lockeren poröseren Gewebes, seiner schwachen Cortikalsubstanz halber frühzeitig an der Entzündung des Periosts. Der Zwischenvorgang der Verjauchung eines Osteophyts fällt daher, bleibt die Entzündung des Periosts auf den Alveolarfortsatz beschränkt, hinweg, und es tritt unmittelbar Necrose als Ausgang der ***Ostitis deuteropathica*** ein. In diesen Fällen verläuft das Uebel unter verhältnissmässig viel gelinderen Zufällen, und in viel kürzerer Zeit, als am Unterkiefer, und heilt nach Abstossung des necrotischen Alveolarfortsatzes oder eines Theiles desselben vermittelst des später darzulegenden Heilungsprozesses wie bei *necrosis superficialis*, ohne dass Regeneration des Abgestossenen statt fände. Der Alveolarfortsatz des Oberkiefers wird eben so wenig ersetzt wie der des Unterkiefers. Der mehr oder weniger grosse Substanzverlust ist sehr belästigend, die Oberlippe sinkt tief ein, die Sprache wird erschwert, Uebelstände, denen durch das Tragen eines künstlichen Ersatzes indessen abgeholfen werden kann.

Ganz anders gestaltet sich aber das Leiden, schreitet die Entzündung der Beinhaut von dem Alveolarfortsatz über das *os maxillare* und

---

das Leiden nach einer Dauer von 6 Jahren beseitigt. Der Wiederersatz bietet manches Bemerkenswerthe. Der neugebildete Knochen ist von ungleichen Dimensionen, hier dicker und stärker, dort dünner und schwächer. Insbesondere schwach ist der Wiederersatz an denjenigen Stellen, an welchen sich früher die Kloaken der *capsula sequestralis* und diesen entsprechend die Fistelgänge nach aussen befanden. Die äussere Haut ist hier theilweise mit dem unterliegenden Knochen wie bei *necrosis superficialis* verwachsen und eingezogen. An der links vom Kinn früher bestandenen äusseren Fistelmündung ist die Schliessung der entsprechenden Kloake nicht vollständig erfolgt. Hier ist die äussere Haut trichterförmig tief eingezogen, und eine Sonde dringt hier selbst durch den neugebildeten Knochen hindurch und kommt in der Mundhöhle auf der Mitte desselben zum Vorschein. In der Mundhöhle umkleidet die Mundschleimhaut überall den neuen Kiefer. Die Bewegungen desselben sind ganz frei, nur hört man in beiden Gelenken ein deutliches Knarren. Zum Kauen kann er nicht, wenigstens nicht zur Zeit verwendet werden. An dem Kinn zeigt er ebenfalls die Erhabenheiten, wie in dem später noch zu beschreibenden Falle, und nicht weniger die muldenförmige schwache Vertiefung zwischen den wulstig von hinten gegen das Kinn verlaufenden *lineis obliquis externa* und *interna*.

weiter über die angränzenden Knochen fort. Das Exsudat des Periosts wird hier festgehalten, und organisirt sich zu einem zarten sammtartigen Osteophyt, welches die genannten Knochen, und im unglücklichen Falle den halben Schedel bedeckt*). Umfangreichste Necrose der Knochen folgt nach. Die Zufälle sind qualvoll. Allenthalben im Gesichte entstehen unter spannender Geschwulst und Entzündung Abscesse und Fisteln, der Eiter quillt aus Augen und Nase, der weiche Gaumen, die Schlingorgane entzünden sich, ein Consumtionsfieber reibt die Kräfte auf. Im glücklichsten Falle der Begränzung des Brandes bei weniger umfangreicher Necrose endet das Uebel mit Verlust des harten Gaumens, der Nasenmuscheln u. s. w. und erinnert lebhaft an die furchtbarsten Zerstörungen der Syphilis. Im Falle noch weiterer Verbreitung der Periostitis und der Osteophytanlagerung über die Schedelknochen werden die Gehirnhäute consensuell ergriffen, und dadurch eine weitere Todesursache gesetzt. In einem früher beschriebenen Fall, dem der Kath. Köget (S. 336 m. fr. A.) schritt die Entzündung des Periosts vom Oberkiefer aus über Jochbein, Orbita, Keilbein, Schläfen und Scheitelbein fort. Ein sammtartiges Osteophyt von blendend weisser Farbe bedeckte die genannten Knochen, welche zum bei weitem grössten Theil alle Kennzeichen des normalen Knochengewebes darboten. Nur die *ala major* des Keilbeins auf ihrer dem *os maxillare* zugekehrten unteren Fläche war bereits mit dem *os maxillare* selbst von Necrose ergriffen, war missfarbig bläulich, und zeigte erweiterte Markkanälchen. Die von der Auflösung des Osteophyts herrührende Jauche war es auch hier wieder, welche das Knochengewebe corrodirte und durchtränkte, nachdem durch die Metamorphose, welche das Periost allmählig erlitt, wie durch die Zwischenlagerung des Osteophyts die Ernährung des Knochens selbst aufgehoben worden und derselbe necrosirt war. Bei dem in so enormen Umfang stattfindenden Prozess der Osteophytanlagerung und der in weitem Umfang nachfolgenden Necrose der Knochen ist weder Abgränzung des Brandigen, noch Wiederersatz denkbar, und das Uebel nothwendig für sich schon durch Consumtion tödtlich, wenn auch die Gehirnhäute nicht in Mitleidenheit gezogen werden sollten. In dem eben erwähnten Falle fand sich jedoch die *dura mater* unter dem rechtseitigen Stirn- und Seitenwandbein bläulich missfarbig, erweicht, vom Knochen abgetrennt, von Jauche und dünnflüssigem

*) Aus dieser in so enormem Umfange stattfindenden Anlagerung des Osteophyts als Produkt der spezifischen Reizung des Periosts erhellt wohl in unwidersprechlicher Weise die pathognomonische Bedeutung dieses Afterprodukts, wie denn überhaupt das Auftreten des Uebels am Oberkiefer fast noch bedeutsamer ist für die Genuität desselben als das am Unterkiefer.

Blute durchtränkt, das Gehirn selbst an dieser Stelle missfarbig, und einen Hühnerey grossen Abscess einschliessend.

Ich habe bei der Section die äussere Hälfte der rechten Orbita, das Jochbein mit einem Theil der *ala major* des Keilbeins u. s. w., überhaupt so viel von den Gesichtsknochen hinweggenommen, als die Ungunst der äusseren Verhältnisse es bei dieser Section gestatteten. Das Präparat ist auf Taf. I. Fig. 3 abgebildet. Man sieht hier die äussere Fläche des Jochbeins, die des grossen Keilbeinflügels, den *angulus sphoenoidalis* u. s. w. von dem sammtartigen weissen Ostcophyt bedeckt. Es ist wie an den Unterkiefern deutlich nur angelagert, nirgends organisch mit den unterliegenden Knochen verbunden. Es ist so mürbe, dass schon ein Theil verwittert und von den Knochen abgefallen ist. Wie die genannten Knochen, so sind auch die der Orbita, die innere Fläche des Jochbeins und selbst die Höhlung des Keilbeinflügels mit dem Osteophyt bedeckt. Die Knochen bieten nichts Anomales mit Ausnahme der unteren Hälfte des Keilbeinflügels. Hier ist das Knochengewebe deutlich missfarbig, die Markkanälchen sind erweitert, was man namentlich auf der Durchsägungsfläche bemerkt, die Knochensubstanz ist theilweise corrodirt, und die eingedrungene Jauche giebt ihr die charakteristische grüne Färbung, wie sie namentlich auch das Osteophyt im Innern des Keilbeinflügels zeigt. —

Nachdem ich in dem Vorstehenden so gedrängt als möglich eine übersichtliche Darstellung des Verlaufes und des pathologischen Prozesses des Kieferübels durch Phosphordämpfe zu geben versucht habe, komme ich nunmehr an die Darstellung desjenigen Prozesses, welcher von der Naturheilkraft zum Ersatz des necrosirten Kiefers (Unterkiefers) eingeleitet wird, den

REGENERATIONSPROZESS.

Der Fall, auf welchen sich meine Beobachtung der Regeneration des Unterkiefers stützt, betrifft eine derjenigen Kranken, deren ich in dem Nachtrag m. fr. A. S. 334 Erwähnung gethan habe. Es ist die daselbst aufgeführte Kunigunde Weber, 22 Jahre alt, welche im Jahr 1846 an der Phosphornecrose erkrankte. Das Uebel war, als ich es sah, schon in das necrotische Stadium vorgerückt, Eiterung eingetreten, bedeutende Geschwulst des Zahnfleisches, der Wange, grosse Schmerzhaftigkeit zugegen,

der Unterkiefer in weiter Ausdehnung mit Osteophyt bedeckt. Das Uebel machte durch die Jahre 1847, 48 und 49 seinen unaufhaltbaren Verlauf, bis endlich im Jahre 1850, als die grösste Masse des Osteophyts aufgelöst und entfernt war, unter Eintritt günstiger allgemeiner wie örtlicher Veränderungen der Regenerationsprozess sich bemerkbar machte. Die anfänglich abgesonderte Jauche, welche in 100,00 nur 2,79 feste Theile, dagegen 97,21 Wasser enthielt, wurde von dickem phlegmonösen Eiter verdrängt, an der linken Unterkieferhälfte blieben zwei Fistelöffnungen, die eine am Winkel desselben, die andere neben dem Kinn, durch welche die Sonde an den Sequester gelangte. Kleinere aber zahlreiche Fragmente des Alveolarfortsatzes mit aufsitzendem Osteophyt stiessen sich im Laufe der Jahre ab, die linke Kieferhälfte wurde allmählig frei, und ragte beweglich in die Mundhöhle herein, die Fortsätze derselben wurden indessen so fest gehalten, dass die Kranke wegen der dadurch hervorgerufenen Schmerzen, einen kräftigeren Extraktionsversuch weder selbst machte, noch zugab. Im Monat August 1850 brach die vordere Hälfte des Sequesters ab, und wurde entfernt. Während die Fortsätze mit einem Theil des Körpers des Sequesters noch festgehalten wurden, wurde nun durch das Jahr 1850 bis zum März 1851 die allmälige Bildung des Wiederersatzes bemerkbarer. Man fühlte durch die Haut den neugebildeten knochenharten Kieferrand, in der Mundhöhle sah man in derselben Richtung gesunde lebhaft geröthete Granulation, die aus der Tiefe langsam sich emporhob, und auf welcher die immer tiefer herabtretenden Fortsätze des Sequesters lose auflagen. Allmählig wurde der Kronenfortsatz sichtbar, der Gelenkfortsatz wurde jedoch noch immer fest gehalten, gerade als ob er irgendwo eingeklemmt wäre, so dass es nicht möglich war, den Sequester vollends zu entfernen. Das Allgemeinbefinden der Kranken liess nichts zu wünschen übrig; dieselbe ging lange schon wieder ihrem Erwerbe nach, und der Unterkiefer würde wie in dem angeführten Falle der Klein vollkommen regenerirt worden sein, wäre die Kranke nicht im März 1851 in Abdominaltyphus verfallen, und diesem erlegen.

Bei der Section nahm ich den Unterkiefer hinweg, das auf Taf. II. Fig. 1 und 4 abgebildete Praeparat, dessen nähere Beschreibung und Betrachtung nun sogleich folgen soll.

Im getrockneten Zustande und nach Entfernung der Weichtheile sieht man, dass von dem ursprünglichen Kieferknochen nur der rechtseitige Ast mit Winkel, Gelenk und Kronenfortsatz, nebst dem letzten Backzahn gesund und zurück geblieben ist. Mehr als drei Viertheile des Unterkiefers sind daher necrosirt und abgestossen worden. Mit den genannten Resten des alten Kiefers steht der regenerirte in unmittelbarer Verbindung, und erstere unterscheiden sich von dem letzteren durch eine dunklere braun-

röthliche Färbung, welche von ungemeinem Blutreichthum dieser Theile herrührt. An einzelnen Stellen, wie namentlich nach innen, oberhalb des Backzahns ist der Knochen roth punktirt, und hier war es, wo nach Abnahme des Periosts eine Menge Bluttröpfchen aus der Knochensubstanz selbst hervorsickerte. Gegen ein Licht gehalten, erscheint dieser Theil des Knochens fast so blutroth, wie die geschlossenen Finger der Hand in gleichem Falle. Unmittelbar unterhalb und vor dem stehengebliebenen Backzahn befindet sich auf der Mitte des hier angränzenden neugebildeten Knochens eine rundliche unregelmässig geformte Oeffnung. Es ist dieselbe das neugebildete *foramen maxillae anterius;* eine Darmsaite dringt durch dieselbe zu dem *foramen posterius*, so dass der *canalis maxillaris* selbst nur eine Länge von zwei Zoll hat, und sich in den regenerirten Knochen nicht fortsetzt. Dieser Theil des ursprünglichen Kiefers geht nun unterhalb des Backzahns in einer schräg von oben und hinten nach unten und vornen verlaufenden Linie unmittelbar in den regenerirten Knochen über, ohne dass sich hier eine andere Gränze angeben liesse, als diejenige, welche durch die verschiedene Färbung des verschmolzenen alten und neuen Knochengewebes gegeben ist. Selbst unter dem Mikroskop liess sich keine Verschiedenheit des Gewebes auffinden, obgleich hiezu ein 6—7 Linien betragendes Stückchen aus der Verbindungsstelle der alten und neuen Knochensubstanz entnommen und untersucht wurde. Beide Gewebe sind von ganz gleicher Beschaffenheit und Norm. Der Uebergang ist nur durch die Verschiedenheit der Färbung beider kenntlich, indem der regenerirte Knochen eine schöne weisse Farbe darbietet.

Aeusserst interessanten Befund bietet nun aber der regenerirte Unterkiefer. Derselbe ist in den verschiedensten quantitativen Abstufungen seiner Bildung und Entwicklung; er ist nicht weniger der vollendete fertige compakte Knochen, in wie weit die Natur den Unterkiefer der Form nach, zu regeneriren vermag, er zeigt auch die ersten Anfänge der Bildung seines Gewebes, und gestattet deshalb einen nicht unwichtigen Einblick in den Regenerationsvorgang selbst. Ich betrachte ihn aber zunächst seiner Form nach.

Das regenerirte *corpus mandibulae* rechterseits, ist bis an das Kinn vollkommen gebildet und fertig. Die von dem *processus coronoideus* des alten Kiefers herabsteigenden *lineae obliquae externa* und *interna* gehen unmittelbar in den regenerirten Knochen über, und verlaufen wulstig bis an das Kinn, wo beide in einer vordern und hintern spitzen Erhabenheit endigen. Zwischen sich haben sie ihrer ganzen Länge nach eine geringe muldenförmige Vertiefung des Knochens, und bilden mit der Fortsetzung des alten Knochens in den regenerirten vom Kieferwinkel aus.

einen compakten cylindrischen Knochen ohne diploëtisches Gewebe. Dieser Theil des regenerirten Knochens ist überall glatt und eben, und nach mikroskopischer Untersuchung vollkommen normales Knochengewebe, nur ist der Verlauf der Markkanälchen ein ziemlich gewundener, die Anlagerung der Knochenkörperchen eine dichte, was dem Gewebe ein mit blossem Auge sichtbares mascrartiges Ansehen gibt.

An dem Kinntheil zeigen sich zunächst die beiden spitzen Erhabenheiten, in welche die wulstigen Ränder des regenerirten Kieferkörpers auslaufen. Zwischen sich in der Tiefe, indem zugleich der Durchmesser des Knochens von oben nach unten gegen das Kinn hin allmählig abnimmt, haben sie eine rundliche Oeffnung von der Grösse einer Kaffeebohne, deren Ränder aussen glatt und nach innen abgerundet, innen dagegen rauh und wie aufgerissen erscheinen. Diese Oeffnung stellt die erste Kloake dar welche mit dem auf der äusseren Haut sich öffnenden und neben dem Kinn bestandenen Fistelgang communizirte. An der hinteren Fläche des Kinns bemerkt man eine starke knöcherne Protuberanz als Ersatz der *spina mentalis interna*.

Zwischen dieser ersten und der nachfolgenden zweiten Kloake ist der regenerirte Kiefer wieder ein $^1/_2$ Zoll breiter, $1^1/_2$ Linie dicker Knochen, dessen Innenfläche ebenfalls rauh und aufgerissen, dessen Aussenfläche glatt ist. Von hier aus stellt nun die ganze linkseitige Hälfte des neugebildeten Kiefers eine *capsula sequestralis* vollständig dar, und bietet den Anblick einer länglichen Mulde, in deren Boden sich grosse Löcher befinden. Der Wiederersatz setzt sich nämlich von dem Kinn aus in zwei knöchernen, aussen glatten Aesten, einem breiteren hinteren, und einem rundlichen vorderen gegen den Kieferwinkel fort. Beide sind nach vornen und hinten halbmondförmig ausgeschnitten, und begränzen eine zweite ovalförmige, über 1 Zoll lange und $^1/_2$ Zoll breite Kloake. Der Kieferwinkel selbst ist eine tiefe knöcherne Mulde von $1^1/_2$ Zoll Länge und $^1/_2$ Zoll Breite. Die Dicke der Knochensubstanz ist hier sehr verschieden, sie differirt von Papierdünne bis zu dem Durchmesser einer Linie. Die Innenfläche des Knochengewebes ist wieder rauh und wie aufgerissen, die Aussenfläche vollkommen glatt und eben.

Von dieser knöchernen Mulde am Kieferwinkel aus steigen ebenfalls wieder zwei Aeste, ein vorderer breiter, und ein hinterer rundlicher, vielkantiger in die Höhe. Nachdem der vordere den Kronenfortsatz gebildet hat, setzt er sich nach innen und hinten als ein breites Knochenstückchen, das eine schwache und unregelmässige *incisura semilunaris* zeigt, fort, und erhebt sich schliesslich zu einem kleinen aber deutlich als solcher geformten Gelenkkopf mit dünnem kurzen Hals. Der hintere vom Kiefer-

winkel aufsteigende Ast erreicht den vorderen unter dem Gelenkköpfchen, vereinigt sich daselbst mit ihm, was durch eine *fissura* angedeutet ist, und schickt einen weiteren gegen die Mitte des Kieferwinkels gerichteten Fortsatz gerade nach unten, welcher mit abgerundeter stumpfer Spitze frei endigt. Diese Fortsätze oder Aeste sind sämmtlich an ihren Aussenflächen glatt und eben, an ihren Innenflächen rauh, wie aufgerissen, eine Beschaffenheit des Knochengewebes, welche ich mit der einer durch das Roulet aufgerissenen Kupferplatte vergleichen möchte. Diese Fortsätze begränzen eine fast $2^1/_2$ Zoll lange und über $^1/_2$ Zoll breite grösste Kloake.

Die mikroskopische Untersuchung des regenerirten Knochens aus der muldenförmigen Knochenmasse am neuen Kieferwinkel zeigt das Knochengewebe vollkommen normal, so dass es von einem dagegen gehaltenen Schliffe eines gesunden primitiven Knochens in Nichts unterschieden werden kann. Wie hier laufen die Markkanälchen nach verschiedenen Richtungen hin, sind von verschiedenen Dimensionen. Die Knochenkörperchen sind gefüllt, theilweise unter sich durch ihre Ausläufe correspondirend, und eben so mit den Markkanälchen. Vergleiche Tafel II. Fig. 2.

Die Ueberreste des ursprünglichen Kieferknochens, so wie die regenerirte rechte Hälfte des Kieferkörpers bis an das Kinn, so weit der Knochen hier fertig gebildet ist, waren von einem zarten fest anliegenden Periost überall umkleidet; eben so die Aussenflächen sämmtlicher von dem Kinn aus die linke Kieferhälfte, oder die *capsula sequestralis* constituirenden Knochenäste, und der muldenförmig vertieften Knochenmasse am Kieferwinkel. Anders verhielten sich die Innenflächen dieser Theile. Diese waren von einem Granulationsstratum in der Form einer eigenthümlichen Membran ausgekleidet, welche ausserordentlich fest mit dem rauhen Knochengewebe der Innenflächen zusammenhing, indem sie sich in die durch die Rauhigkeiten des Knochengewebes bedingten Vertiefungen fest einsenkte. Diese Verbindung war so stark, dass bei Hinwegnahme dieses Granulationsstratums die zarteren Knochenpartikelchen eher brachen und an demselben hängen blieben, als sich ablösen liessen. Diess war namentlich der Fall in der muldenförmigen Vertiefung am Kieferwinkel, wo ein erbsengrosses Stückchen der regenerirten Knochensubstanz ausbrach, und an dem mittleren frei endigenden Fortsatz der grössten Kloake, dessen äusserste zarte Ränder ebenfalls losrissen.

Wie die Innenflächen der knöchernen *capsula sequestralis* von dieser Membran ausgekleidet waren, so verschloss dieselbe auch sämmtliche Kloaken, indem sie sich von den knöchernen Theilen aus über diese locker überspannte. Gleichzeitig vermittelte sie eine Communikation der Sequestralkapsel mit der entsprechenden Fistelöffnung auf der äusseren Haut,

indem sie auf der Mitte der Kloake eine Oeffnung (innere Fistelöffnung) zeigte, durch welche eine Sonde in den die Weichtheile durchbohrenden Fistelgang nach aussen gelangte. Diess war an allen drei Kloacken der Fall, welche das Praeparat zeigt. An der hintersten und zugleich grössten bestand aber noch das Besondere, dass der Gelenkkopf des Sequesters durch die hier befindliche Fistelöffnung der Membran noch nicht hereingetreten war, sich daher im Fistelkanal befand, und dass die Membran ihn an seinem Hals umschloss und festhielt, während der übrige Theil des Sequesters auf der Innenfläche der Membran frei auflag und in die Mundhöhle hereinragte.

Die Struktur dieser Membran war im Allgemeinen von schwammigter Beschaffenheit, indessen doch fester als die einer Schleimhaut, und kam der einer fibrös-zelligen am nächsten. Dies sah man an ihrer äusseren mit dem Knochengewebe innig verbundenen Fläche, so wie da, wo sie die Kloaken schloss, am Deutlichsten. An den Kloaken bot sie aussen und innen eine glatte Fläche dar, ohne von einem Granulationsstratum bedekt zu sein, erreichte die Dicke von gegen $^1/_2$ Linie, und zeigte hier sehr bedeutende Gefässverzweigung. Wo sie den Knochen deckte, war ihre Aussenfläche gelockert, villös, und ihre feinen Zotten, selbst nichts anderes als bündelweise stehende Capillaren, waren es, welche sich fest in die Verticfungen des rauhen Knochengewebes einsenkten, und die innige Verbindung beider vermittelten. Ihre innere der Mundhöhle und dem Sequester zugekehrte Fläche war, so weit sie knöcherne Theile bedeckte, eine schöne, innig verbundene und zusammenhängende Granulation.

Die Verbindung dieser Membran mit dem die glatten Aussenflächen der knöchernen *capsula sequestralis* umkleidenden Periost war eine unmittelbare. Die Membran ging allenthalben, an den Rändern der verschiedenen Knochentheile, an den Fortsätzen und in der muldenförmigen Vertiefung am Kieferwinkel sich verdünnend, nach aussen in das Periost über, und verband sich in gleicher Weise mit dem Periost der rechten fertigen Kieferhälfte am Kinn, so dass sie als unmittelbare Fortsetzung des Periosts erschien.

Sehr bemerkenswerth waren die nächst umgebenden Theile der regenerirten Gelenk- und Kronenfortsätze. Diese stacken in einer ungemein starken, nahe $^1/_4$ Zoll dicken fibrös-cartilaginösen Kapsel, welche dicht an ihnen anlag, und aus übereinander gelagerten dünnen Knorpelschichten bestand, welche nach aussen lockeres Zellgewebe umgab, wodurch die Verbindung mit den übrigen Weichtheilen des Mundes vermittelt wurde. Als ich diese fibrös-cartilaginöse Kapsel schichtenweise mit dem

Scalpell hinweggenommen hatte, sah ich, dass die innerste Schichte mit der die Innenflächen der *capsula sequestralis* auskleidenden fibrös-zelligen Membran zusammenhing, indem beide lockeres Zellgewebe mit einander verband.

Die rechte regenerirte fertige Kieferhälfte war allenthalben von der Mundschleimhaut mit unterliegender fibröser Zellgewebsschichte wie im normalen Zustande umgeben. Die linke Kieferhälfte dagegen, die *capsula sequestralis*, gränzte nach aussen mit ihrem Periost an verdichtete und angeschoppte Zellgewebsschichten, welche nach oben gegen die Gelenk- und Kronenfortsätze sich mit den diese letzteren umkapselnden fibrös-cartilaginösen Schichten verbanden, und nach unten und vornen in die Mundschleimhaut der rechten Kieferhälfte übergingen. Sämmtliche beschriebene knöcherne wie weiche Theile umschloss sodann die äussere Haut. An denjenigen Stellen, welche den Kloaken der Sequestralkapsel entsprachen, und an welchen die Fistelgänge durch die Weichtheile hindurchgingen, waren diese um die Fistelkanäle herum besonders verdickt und angeschoppt, und man fühlte den rundlichen Fistelgang deutlich, wenn man die Weichtheile hier zwischen den Fingern drückte.

Ich habe eben gesagt, dass der eine grössere Theil des Sequesters in die Mundhöhle hereinragte, während der Gelenkkopf desselben durch die innere Fistelöffnung der Membran getreten, sich auf deren äusseren Fläche befand. Die Abbildung auf Tafel II. Figur 1 gibt eine deutliche Anschauung dieses Verhaltens. Man sieht hier, dass zwischen Gelenk und Kronenfortsatz des Sequesters der vordere Ast des regenerirten Kiefers, oder der *capsula sequestralis* in die Höhe steigt. Der Gelenkkopf liegt ausserhalb, der Kronenfortsatz innerhalb desselben, und die Membran ging von dem vorderen Aste zu dem hinteren locker angespannt hinüber, indem sie den Gelenkkopf durch ihre Fistelöffnung hindurchtreten liess, so dass dieser in den Fistelkanal zu liegen kam. Allmählig würde dieser Gelenkkopf durch die Fistelöffnung nach innen getreten sein, und damit wäre sodann jedes Hinderniss zur Extraktion des Sequesters durch den Mund gehoben gewesen. Dieses Verhalten macht es erklärlich, warum Extraktionsversuche der Kranken so heftige Schmerzen verursachten. Die den Hals des Gelenkkopfes des Sequesters enge umschliessende Membran wurde heftig gezerrt und gereitzt, und eine gewaltsame Extraktion hätte bei der breiten Form des Gelenkkopfes nur mit gleichzeitigem Zerbrechen der zarten und dünnen Knochenäste der Sequestralkapsel wie mit Zerreisung der Membran bewerkstelligt werden können.

Die beiden Sequesterhälften, die vordere, welche im Monat August 1850 entfernt wurde, und aus dem Kieferkörper von dem letzten Backzahn

bis zum Kinn besteht, und die hintere, aus dem Aste des Kiefers mit seinen Fortsätzen bestehend, welche erst nach dem Tode mit dem neugebildeten Unterkiefer entfernt wurde, bieten die charakteristischen Kennzeichen der Sequester nach Phosphornecrose in ausgezeichnetem Grade. An beiden ist keine Spur von Periost mehr vorhanden, dagegen sind sie von Osteophyt in umfangreichem Masse bedeckt. Insbesondere gilt dies von der vorderen Hälfte des Sequesters, welche fast ganz aus Osteophyt besteht, durch welches sich der necrosirte Knochen nur noch als ein schwacher dünner Rest hindurchzieht. Es hat hier das Ansehen, als ob das Osteophyt wie geschmolzen wäre, oder aus einem Conglomerat grösserer und kleinerer Knochenkörner bestünde. Diese Beschaffenheit des Osteophyts ist Folge des Verjauchungsprozesses, dem es ausgesetzt war, der aber unterbrochen wurde, als dieser Theil des Sequesters schon sehr frühzeitig blossgelegt und dem Einfluss der zersetzenden Jauche entzogen wurde. Dieselbe Beschaffenheit zeigt das Osteophyt, welches die *lineae obliquae* der hinteren Sequesterhälfte bedeckt. Auch dieses lag bald frei, und blieb der Wirkung der Jauche entzogen. Dieses zeigt sich überdies geglättet, wie abgeschliffen, was seinen Grund in der Reibung findet, welche das weiche Osteophyt bei Bewegungen des Unterkiefers mit den Zähnen des Oberkiefers erfuhr. Es ist diese Erscheinung an und für sich bedeutungslos, höchstens nur für die weiche lockere Beschaffenheit des Osteophyts als eines nicht lebensfähigen Knochengebildes ein weiterer Beleg. Ausserdem sitzen am Kieferwinkel des Sequesters, sowohl innen wie aussen, Osteophytreste auf, welche von schwarzgrüner Farbe und lockerem faserigten Gefüge sich deutlich im Zustande der Verjauchung befinden, und mit den genannten die letzten Reste des Osteophyts darstellen, welches diesen Kiefer in weiter Ausdehnung und massenhaft umlagert hatte.

Der Sequester selbst ist allenthalben zerfressen und zeigt grosse Corrosionslücken, diese von eingedrungener Jauche grün-schwärzlich gefärbt. Dies ist besonders an den Innenflächen des Gelenkfortsatzes und des Körpers der Fall, eben so auch am Gelenkkopf, der wahrscheinlich gänzlich durch Corrosion hätte zerstört werden müssen, ehe der Sequester vollends auf die Granulationsfläche der die Innenfläche der *capsula sequestralis* auskleidenden Membran getreten wäre, und hätte entfernt werden können. Die Aussenfläche des Winkels ist theilweise noch glatt, aber von der hier aufsitzenden Osteophytjauche grün gefärbt. Die vordere Sequesterhälfte, welche, wie schon erwähnt, fast ganz aus Osteophyt besteht, zeigt den noch übrigen Knochen ebenfalls sehr zerfressen und von grünbräunlicher Färbung. Es ist nur noch ein dünner Theil des Basilartheiles des Kiefers übrig; alles Andere ist mit dem ganzen Alveolarfortsatz nach

und nach aufgelöst und *per exfol. insensibil.* entfernt worden. Vergl. Tafel I. Fig. 5.

Die mikroskopische Untersuchung eines Theils des Sequesters mit aufsitzendem Osteophyt von der *linea obliqua interna* ergab den früheren Untersuchungen ganz analoge Resultate, nur waren in diesem Falle die Knochenkörperchen des Sequesters weniger stark injicirt, als es früher gefunden wurde, was daher rührte, dass dieser Theil lange der zersetzenden Jauche ausgesetzt war. Die Knochenkörperchen des Osteophyts sind wie immer rundlich, mässig gefüllt, und mit wenigen Ausläufen versehen, die Markkanälchen desselben weit, unregelmässig geformt, leer. Es gelang v. Bibra, dem ich diese Untersuchungen verdanke, nur ein ganz kleines Stückchen zu schleifen und unter das Mikroskop zu bringen, indem das Osteophyt von grösseren allenthalben absprang. (Vergl. Taf. II. Fig. 3.) *)

---

*) Ausser den angeführten Beobachtungen von Regeneration des Unterkiefers nach Phosphornecrose, besteht noch eine weitere des Herrn Primarwundarztes Dr. Friedrich Lorinser zu Wien, welche zu einer neuen Abhandlung desselben über „die durch Phosphordämpfe erzeugten krankhaften Veränderungen an den Kieferknochen", mitgetheilt in der Zeitschrift der k. k. Gesellschaft der Aerzte in Wien, Jahrgang VII. Heft 1. S. 9. u. f., Veranlassung gegeben zu haben scheint.

In dieser neuen Abhandlung spricht Lorinser das Verdammungsurtheil über alle, in Frankreich und Deutschland aufgetauchten, von seiner Ansicht abweichenden Behauptungen aus. Sie sind sammt und sonders aus „überspannter Kleinigkeitskrämerei (*sic*) und aus irrigen Ansichten" (*sic*) über den Knochenbrand hervorgegangen. —

Diesem decidirten Urtheil gegenüber lässt sich gewiss nur als mindestes Mass billiger Anforderung erwarten, dass Lorinser den Gegenstand unserer gemeinschaftlichen Forschung in das hellste, klarste Licht gestellt haben werde, um zu diesem Urtheile berechtigt zu sein. In meiner Lage muss ich die Entscheidung einer unparteiischen Kritik überlassen, bekenne aber für meine Person, jene Berechtigung trotz fleissigsten Suchens in den Entweder-Oder's der neuen Lehre von dem Kieferübel und dem Regenerationsprozess nicht haben entdecken zu können. Vielmehr fürchte ich, dass diese Lehre an inneren Widersprüchen leide und an irrthümlicher Beurtheilung des Beobachteten. Zum Belege des Gesagten mögen hier nur einige der Hauptsätze ihre Stelle finden. —

So kann das von Lorinser beobachtete Allgemeinleiden, die Phosphordyskrasie, dem örtlichen Uebel theils vorausgehen, theils nachfolgen, theils sehr unmerklich, theils gar nicht zu Stande kommen, Eigenschaften dieser Dyskrasie, durch welche, wie mir scheint, der Causalnexus derselben mit dem örtlichen Uebel ganz unhaltbar wird, wenn nicht die ganze Dyskrasie in Frage gestellt. — Das anatomische Verhalten des Osteophyts und des Knochens hat Lorinser eben so gefunden, wie wir. Er betrachtet das Osteophyt ebenfalls als Produkt der entzündlichen Reizung des Periosts, hält aber das Periost nur im Zustande der Gegenwirkung gegenüber dem bereits ertödteten Knochen. (Vergleiche das oben

Indem ich nunmehr an die Darstellung des Regenerationsvorganges zum Ersatz des verloren gegangenen Unterkiefers, gestützt auf physiolo-

---

hierüber Gesagte.) — Der Verlust der Lebensfähigkeit des Knochens wird aus der mangelnden organischen Vereinigung des Osteophyts mit dem Knochen erschlossen und behauptet; nichts desto weniger aber verbindet sich die ursprüngliche Neubildung (Osteophyt) fest mit dem gesunden lebensfähigen Knochen, und soll nicht blos die Ernährung desselben vermitteln, sondern sogar einen Bestandtheil des künftigen Wiederersatzes bilden. — Es werden mehrere in verschiedenen Zeiträumen abgelagerte Neubildungen, zunächst eine ursprüngliche und eine spätere unterschieden, beide von verschiedenem Gewebe, welche mit Knochenresten entweder fortleben oder zu Grunde gehen können. — Der eigentliche Kieferknochen ist theilweise oder gänzlich abgestorben, ausgebreitete Eiterung oder Jauchung ist entstanden. Die erstere Neubildung wird jetzt grösstentheils wieder zerstört, einzelne Stückchen der späteren, welche grössere Lebensfähigkeit besitzen, entgehen für sich oder in Verbindung mit noch lebenden Knochen der Zerstörung, und tragen auch zur Wiedererzeugung des Knochens bei. — Während der vor sich gehenden Eiterung und der Ertödtung der Knochen-Neubildung bleibt die Beinhaut nicht unthätig. Obgleich diese Beinhaut vom Knochen abgezogen, von Eiter und Jauche umflossen, theilweise selbst zerstört ist, und schon zwei Neubildungen hervorgebracht hat, so bringt sie doch noch eine dritte, wiederersetzende, wahrhaftige zu Stande, welche bisweilen an einen noch lebenden Theil des alten Knochens tritt, ihn ernährt, und ein Stück des Wiederersatzes mit ihm bildet, von welchem das Abgestorbene abgestossen wird. Ist am Unterkiefer nur ein Theil abgestorben, und der Brand begränzt, so tritt diese Neubildung (nämlich die dritte) stets an die Gränze des Gesunden, verbindet sich mit ihm, um den Zusammenhang des künftigen Kiefers herzustellen. Es besteht somit die ganze lebende Knochenschale, welche den abgestorbenen Kiefer umgibt, und zu dessen Wiederersatz bestimmt ist, wohl zum grössten Theil 1) aus der in letzterer Zeit von der Beinhaut erzeugten wiederersetzenden Neubildung, 2) aus einzelnen mit ihr in lebender Verbindung gebliebenen Resten des alten Kieferknochens, namentlich seiner Oberfläche, und 3) aus einzelnen Stücken früherer lebensfähiger Neubildung, Knochenauflagerung!! — Dies ist Lorinser's Ansicht über den Regenerationsvorgang. Wichtiger ist jenes seltene und merkwürdige Schaustück, dessen S. 23 der Abhandlung Erwähnung gethan wird, auf welches Lorinser seine neue Ansicht zu gründen scheint, und welches zweifellos dasselbe ist, von welchem ich in einer der Sitzungen der physikal. mediz. Gesellschaft zu Erlangen eine sehr gelungene Zeichnung zu sehen Gelegenheit hatte, als Prosektor Dr. Herz über seinen letzten Aufenthalt in Wien vortrug. Man muss bedauern, dass Lorinser seiner Abhandlung keine genaue Beschreibung des sehr interessanten Präparates, insbesondere mit Berücksichtigung der umgebenden und auskleidenden Weichtheile einverleibt hat. Es ist sehr wahrscheinlich, dass Lorinser allein durch irrthümliche Beurtheilung des an diesem Präparate befindlichen massenhaften Osteophyts in theilweiser Integrität und in theil-

giseh-pathologische Würdigung meiner Beobachtung, gelangt bin, dürfte es nicht überflüssig sein, die heut zu Tage herrschende Anschauung des Knochenregenerationsprozesses nach Necrose, Rokitansky folgend, im Wesentlichen vorauszuschicken. —

Die Necrose ist *totalis*, befällt sie einen ganzen Knochen, *partialis*, wenn nur einen Abschnitt desselben. Letztere betrifft entweder die äussere Lamelle als *necrosis externa*, *superficialis*, oder sie betrifft die innere Lamelle — einer Markröhre, die diploëtische Substanz eines

weiser Verjauchung, sich hat bestimmen lassen, mehrere Osteophyte, in verschiedenen Zeiträumen abgesondert, und von verschiedenem Gewebe u. s. w. anzunehmen und zu sehen. Ich halte es nicht für unstatthaft, dieses Präparat zu weiterer Aufklärung, und in so weit es nach einer blossen Zeichnung möglich ist, hier kurz zu beschreiben.

Dasselbe ist ein ganzer Unterkiefer, der vollkommen, oder doch zum grössten Theil Sequester ist. Die rechtseitigen Gelenk- und Kronenfortsätze, so wie der linkseitige Kronenfortsatz mit einem Theil der *incisura sigmoidea* sind bis an den Kieferkörper herab mit einem massenhaft angelagerten Osteophyt von weissgelblicher Farbe und dem Anscheine nach festem Gewebe und glatter Fläche bedeckt, ganz so, wie es sich auf Tafel IV., besonders aber auf Tafel V. meiner früheren Arbeit an den dort abgebildeten Kiefern wiederfindet. Dieses Osteophyt ist noch nicht der Verjauchung unterworfen, daher seine Oberfläche glatt und nicht corrodirt erscheint; dagegen ist der Körper des Kiefers nebst seinem Alveolarfortsatz von Osteophyt bedeckt, welches bereits von der Jauchung ergriffen ist, und deshalb eine schmutzig grüne Farbe zeigt, und ein wurmstichiges, moosähnliches Ansehen. Dieser Theil des Osteophyts umzieht den Kiefer vollständig, indem es nur den Alveolarfortsatz der Schneide- und Eckzähne frei lässt. Ersteres noch nicht von der Jauchung ergriffene Osteophyt scheint Lorinser's spätere Neubildung, letzteres seine ursprüngliche zu sein; beide sind indessen nur ein und dasselbe, wie aus meinen Beobachtungen hervorgeht, nach welchen sich an demselben Präparate fast in jedem Falle das Osteophyt in diesen beiden Formen darstellt, je nachdem der Verjauchungsprozess schon mehr oder weniger um sich gegriffen hat. — Der Kieferknochen selbst, so wie die Alveolen, und der linkseitige Gelenkfortsatz an seiner Gelenkfläche zeigen bedeutende Corrosionslücken. Der ganze Kiefer ist zahnlos. Von dem linkseitigen Kieferwinkel erstreckt sich über den Basilartheil des Kiefers und über das Kinn nach rechts hinüber eine unvollkommene, in der Bildung begriffene knöcherne *capsula sequestralis* von schöner weisser Farbe, (Lorinser's dritte Neubildung), welche nach rechts und links vom Kinn eine Kloake hat, und an der innern Fläche des rechtseitigen Kieferastes einen unregelmässig geformten Fortsatz nach oben schickt. Aus dieser *capsula sequestralis* ragt der Alveolarfortsatz des sequestrirten Kiefers hervor. Ueber Beweglichkeit des Sequesters, irgendwo stattgefundene Demarkation lässt sich aus der Zeichnung natürlich nichts entnehmen, so wie man nicht minder bedauern muss, dass Lorinser dem Verhalten der Weichtheile keine grössere Aufmerksamkeit geschenkt hat, oder schenken konnte. —

breiten Knochens, als *necrosis interna, centralis;* oder sie trifft endlich den Knochen innerhalb gewisser Gränzen in seiner ganzen Dicke.

Bei der superfiziellen Necrose entzündet sich in der Umgebung des Necrosirten der gesunde Knochen, und setzt auf seine Oberfläche unter die Beinhaut, und indem sie sich in die Tiefe, ja wohl durch die ganze Dicke desselben bis auf die innere Fläche der Markröhre, und in deren schwammiges Gewebe (Diploë) ausbreitet, auch in diesen eine verknöchernde Exsudation, während unterhalb der abgestorbenen Lamelle Eiter und Granulationen produzirt werden, von welchen letztere die Grundlage einer neuen Knochenlamelle werden. Jene peripherischen Exsudationen wuchern sehr häufig zu umfänglichen Neubildungen heran; je früher die völlige Entfernung des Sequesters gelingt, desto eher hört die Eiterung und mit ihr die Bildung von Granulationen auf. Diese verwachsen mit der Narbe der Weichtheile.

Bei der *necrosis interna* exsudirt zunächst von der äusseren Oberfläche des Knochens unter seine mit den entzündeten umgebenden Weichtheilen verschmolzene Beinhaut neue Knochenmasse, gewöhnlich in beträchtlicher Menge. Im Innern geht durch Rarefaktion die Sonderung des Necrosirten vom Lebenden vor sich, und es findet sich endlich der Sequester in einer Scheide eingeschlossen, welche aus einer Schichte des alten Knochens, und einem Stratum neugebildeter Knochensubstanz besteht, und innen von einer Schichte Granulationen überkleidet ist (*capsula sequestralis*). In dieser Kapsel finden sich, so lange der Sequester darinnen steckt, die Kloaken, welche sämmtlich von dem die Höhle überziehenden Granulationsstratum ausgekleidet sind, und in nach aussen auf die Haut mündende Fistelgänge führen. Nach Entfernung des Sequesters aus seiner Scheide wachsen noch die Granulationen von deren innerer Fläche fort, bis sie das *Cavum* derselben ausfüllen, worauf auch die Eiterproduktion im Innern aufhört. Diese Masse verknöchert nun allmählig, und es nimmt somit die Stelle einer Markröhre ein solider Knochencylinder ein, der erst später eine meist unvollständige Markhöhle bekömmt, indem sich eben jene aus den Granulationen hervorgegangene Knochenmasse durch Erweiterung der Markkanälchen allmählig zu einer zelligen Textur umwandelt.

Die Regeneration bei der einen Knochen in seiner ganzen Dicke betreffenden Necrose geschieht im Einklange mit dem bisher Erörterten. Es erfolgt Knochenexsudation auf die äussere Oberfläche sowohl als auch in die Markhöhle des gesunden Knochens, und nachdem das Abgestorbene entfernt worden, wird durch fortgesetzte Granulationen von den Wundflächen aus neuer Knochen gebildet.

Die Regeneration geht daher von dem gesund gebliebenen Antheil

des alten Knochens aus, jedoch weisen die seltenen Fälle von spontaner Necrosis totalis, so wie die Wiedererzeugung exartikulirter ganzer Knochen an Thieren (*Heine*) und das Erscheinen von Knochensubstanz in der Mitte der durch Necrose oder Verletzung gesetzten Lücken am Schedel, so wie die Knochenproduktionen an der Beinhaut, und zumal der harten Hirnhaut unabweisbar nach, dass auch die Beinhaut, die übrigen umgebenden Weichtheile, ja selbst neu erzeugte vaskularisirte Gewebe ein verknöcherndes Exsudat zu setzen im Stande seyen*). — So weit Rokitansky. —

Befolgen wir nun in der physiologisch-pathologischen Würdigung des regenerirten Unterkiefers meiner Beobachtung denselben Gang, wie bei der anatomischen Beschreibung desselben, so finden wir zunächst, dass die Reste des ursprünglichen Kiefers, der rechtseitige Ast mit seinem Gelenk- und Kronenfortsatz, hyperämisch sind, und dass diese ein integrirender Bestandtheil der regenerirten rechtseitigen fertigen Kieferhälfte geworden, von dieser aber durch eine braunröthliche Färbung deutlich abgegränzt und unterscheidbar sind. Ganz unzweifelhaft war hier die Stelle, an welcher durch Rarefaktion des gesunden an das Necrosirte anstossenden Knochengewebes sich die Demarkationslinie bildete, und der necrosirte übrige Theil des ursprünglichen Kiefers abgetrennt wurde.

Betrachtet man die rechtseitige fertige neugebildete Kieferhälfte, so sieht man, dass die Verbindung des alten mit dem neuen Knochen eine so innige und gleichmässige ist, dass selbst das Mikroskop an der Verbindungsstelle beider, Gewebsverschiedenheiten oder eine erkennbare organische Abgränzung nicht aufzufinden vermochte. Ein zartes dünnes Periost umkleidet diese Kieferhälfte allenthalben bis an das Kinn, wo es nach innen sich in die fibrös-zellige Membran der Innenflächen der linkseitigen *capsula sequestralis* fortsetzt, nach aussen dieselbe als normales Periost umkleidet; der regenerirte Kiefer ist bis eben dahin ein fester compakter Knochen ohne diploëtische Substanz, die Muskeln haben an demselben ihre Insertionspunkte wiedergefunden, die Mundschleimhaut überzieht denselben wie im normalen Zustande, und wir erkennen die hier stattgefundene Re-

*) Es versteht sich wohl von selbst, dass Knochenbildung in fibrösen Membranen, Ossifikationen der Herzwandungen, der Arterien u. s. w. nicht dem Regenerationsprozesse verlorener gegangener Knochen analoge Vorgänge sind. Ohne hier auf die jenen Ablagerungen zu Grunde liegenden Bedingungen eingehen zu können, erinnere ich nur an Eine wesentliche Verschiedenheit dieser Prozesse, dass nämlich der Wiederersatz verloren gegangener Knochen stets unter Eiterabsonderung, und wie aus meiner Darstellung des Regenerationsvorganges erhellen wird, durch ein die neue Bildung vermittelndes Zwischenorgan zu Stande kommt, dieses dagegen bei jenen Knochenbildungen niemals der Fall ist.

generation ganz allein aus der von der normalen verschiedenen Form, welche diese Kieferhälfte als ein cylindrischer, oben seiner Länge nach schwach muldenförmig vertiefter Knochen ohne Alveolarfortsatz darbietet. Ueber den Regenerationsvorgang selbst lässt uns aber dieser Theil des neugebildeten Kiefers ganz im Dunkeln, und wir müssen auf diesen Prozess, so wie er hier vor sich ging, von der Betrachtung und Würdigung desselben an der linkseitigen Hälfte des Kiefers aus zurückschliessen.

Diese linkseitige Kieferhälfte, noch ganz *capsula sequestralis*, besteht, wie aus dem anatomischen Befund hervorgeht, aus fast eben so vielen Weichtheilen, als knöchernen Bestandtheilen. Von letzteren ist zunächst bemerkenswerth, dass sie überall, sei es an der muldenförmigen Vertiefung des Kieferwinkels, sei es an den mannichfachen Aesten und Fortsätzen, welche die Kloaken begränzen, eine äussere vollkommen glatte und ebene Fläche darbieten, welche allenthalben von einem neugebildeten zarten Periost umkleidet ist, dass dagegen ihre Innenflächen ein rauhes wie aufgerissenes Knochengewebe zeigen. Aus diesem Befunde lässt sich nun wohl kein anderer Schluss ziehen, als der, dass die Aussenflächen der knöchernen *capsula sequestralis* fertig gebildet, die Innenflächen dagegen im Werden begriffen sind, dass daher die Anlagerung neuer Knochensubstanz zum Behuf der Schliessung und Ausfüllung des bis jetzt in seinen Contouren als *capsula sequestralis* vorgebildeten künftigen compakten Kieferknochens, auf der Innenfläche der knöchernen *capsula sequestralis* vor sich gehe. Dieses anatomische Verhalten der knöchernen Bestandtheile der *capsula sequestralis* erscheint von sehr grosser Bedeutung für die Art und Weise des Regenerationsprozesses, so bald wir dasselbe mit den Weichtheilen der *capsula*, insbesondere der die Innenflächen derselben auskleidenden Membran in Verbindung gebracht haben werden.

Diese Membran wird von den Pathologen als eiterabsonderndes Granulationsstratum aufgefasst, und die Bezeichnung desselben als Membran ist wohl durch die innige Verbindung der einzelnen Granulationen unter sich gerechtfertigt, sowie dadurch, dass diese Granulationen auf einem accidentell gebildeten Blastem, als ihrem gemeinschaftlichen Boden aufsitzen, aus dem sie sich herausentwickelten. — Dieses Granulationsstratum begegnet uns bei allen Formen der Necrose; wir sehen es eben so bei superficieller Necrose die sequestrirte Lamelle von dem gesunden trennen, oft durchbohren, lockern und austreiben, wie es bei centraler oder interner Necrose nicht minder den Sequester isolirt, einhüllt, und gegen die Kloaken hin im Verhältniss der abgelagert werdenden neuen Knochensubstanz und der dadurch bedingten Verkleinerung der *capsula sequestralis* bewegt. Schon diese beständige Anwesenheit bei allen Formen der Necrose

macht es unzweifelhaft, dass diesem Granulationsstratum, dieser Membran von der Natur eine wichtige Rolle bei dem Regenerationsvorgange zugetheilt, dass es für das Zustandekommen des neuen Knochens ein unentbehrliches Organ sei. Gewiss wird dies, beachten wir den Befund, das Verhalten der Granulationsmembran meines Präparats. Sie deckte sämmtliche Innenflächen der *capsula sequestralis*, sie schloss die Kloaken, sie setzte sich durch die Fistelgänge der Weichtheile zur äusseren Haut fort, hier äussere, an den Kloaken innere Fistelmündung darstellend. An ihrer Aussenfläche rauh, villös, senkte sie sich so tief in die Rauhigkeiten des Knochengewebes mit ihren feinen Zotten (Gefässen) ein, dass die zarteren Theilchen der neugebildeten Knochensubstanz eher losbrachen, als sich ablösen liessen. An ihren die Kloaken schliessenden Theilen zeigte sie ein stark entwickeltes Gefässnetz, wo sie die Knochen deckte, lebhafte innig verbundene Granulation. Alle diese Eigenschaften sprechen wohl unverkennbar dafür, dass dieser Bestandtheil der *capsula sequestralis* der wichtigste für den Regenerationsprozess, dass diese Membran das eigentliche die Knochensubstanz erzeugende Organ sei. Sie stellt einen accidentell gebildeten Regenerationsapparat dar, durch welchen neues normales Knochengewebe zum Wiederersatz verloren gegangener Knochen erzeugt wird.

Lebhaft erinnert diese Membran an Lobstein's*) pyogenisches Gewebe. Dieses Gewebe, von Lobstein in der Form einer weichen, schwammigten und sehr gefässreichen Membran, einer Schleimhaut ähnlich, und als Inbegriff der Fleischwärzchen dargestellt, kleidet das Innere der Abscesse, die Oberfläche eiternder Wunden, die Gänge der Fisteln aus. Wie die, Knochensubstanz regenerirende Membran ist dieses pyogene Gewebe an seiner Aussenfläche mit den unterliegenden Theilen verwachsen. Diese Verwachsung ist oft so innig, dass es nicht möglich ist, das neugebildete Gewebe davon zu trennen, andremale ist nicht nur eine neue Membran vorhanden, sondern diese ist von den nachbarlichen Gebilden getrennt, mit welchen sie nur vermittelst eines blätterigen Gewebes loeker zusammenhängt, u. s. w.

Unverkennbar ist das ähnliche, ja gleiche Verhalten dieses pyogenischen Gewebes mit der Regenerationsmembran in dem Falle der Necrose, und der Schluss auf gleiche Thätigkeit beider erscheint natürlich. Lobstein hält indessen dieses pyogenische Gewebe, wie schon sein Name andeutet, für ein accidentell gebildetes, nur Eiter absonderndes Organ *sui generis*, welches mit dem Versiegen der Absonderung zur Vernarbung strebt, eine Ansicht, welche von Rokitansky**) getheilt wird, wenn er

*) Lehrbuch der pathol. Anatomie. Bd. I. S. 270 u. f.

**) Handbuch der allg. pathol. Anatomie Bd. I. S. 218 u. f.

sagt: „In der That erscheint, namentlich bei der häufig so geringen Intensität der Entzündungssymptome, die Analogie der granulirenden Wunde (Abscess) mit einem Secretionsorgane, des Eiters mit einem Secret, bereitet durch embryonale Gebilde — Zellen — so gross und selbst die zeitherige Vergleichung mit einer Schleimmembran und ihrer Absonderung so treffend, dass sie sich selbst bei dem gegenwärtigen Standpunkt der Wissenschaft immer wieder aufdrängt. Im Einklange hiemit versiegt das Secret, sobald die der Secretion aus einem geeigneten Plasma vorstehenden Gebilde, d. i. die Granulationen zu Gewebe geworden sind u. s. w.

Wie aus dem Angeführten hervorgeht, ist das pyogenische Gewebe Lobsteins ein für sich bestehendes, accidentell gebildetes Organ, welches von den Pathologen als das Eiter absondernde betrachtet wird, und welches so lange besteht, bis die Granulationen zu Gewebe geworden sein sollen. In Hinblick auf den anatomischen Befund meiner Beobachtung, insbesondere der Eigenschaften und des Verhaltens der fibrös-zelligen Regenerationsmembran, welche unverkennbar dieselben sind, wie die des pyogenischen Gewebes, glaube ich aber nun einen Schritt weiter gehen zu dürfen, und betrachte dieses pyogenische Gewebe nicht minder für einen accidentell gebildeten Regenerationsapparat zum Ersatz verloren gegangener oder zur Schliessung mit Substanzverlust getrennter Weichtheile durch neues Gewebe, auf dem sogenannten Wege der Eiterung, wie sich die fibrös-zellige Membran meines Präparats als Regenerationsapparat ertödteter Knochen darstellt.

Es liegt in dieser Zusammenstellung, in diesem Vergleiche zweier dem äusseren Anscheine nach verschiedener Prozesse nichts sich Widersprechendes. Mag es sich um die Wiedererzeugung von Weichtheilen oder Knochen handeln, der Regenerationsprozess kann im Organismus nur Einer sein, und ist gewiss ein einfacherer, als man bei der Mannigfaltigkeit der Erscheinungen, unter welchen er auftritt, anzunehmen geneigt sein möchte. Die Resultate dieser bildenden Thätigkeit mögen nach der Verschiedenheit des zu Ersetzenden noch so verschieden sein, das die Regeneration vermittelnde Organ mag immerhin quantitative Gewebsverschiedenheiten darbieten; der Prozess selbst ist nur einer und derselbe. Prüft man die mannigfachen Experimente, welche seit Troja*) zur Beobachtung des Knochenregenerationsprozesses an Thieren angestellt worden sind, man erhält, so verschieden auch die Darstellungen der Beobachter sein mögen, immer das

*) Vergl. Richter. Die Necrose, pathol. und therap. gewürdigt, in dem Journal für Chirurgie und Augenheilkunde von v. Gräfe und v. Walther. Bd. VII. u. VIII. 1825 und 1826.

gleiche Resultat. Ueberall ist erhöhte Thätigkeit in der Umgebung des Abgestorbenen zuerst bemerkbar, sodann die Exsudation eines bildungsfähigen Blastems, die Entwicklung von Gefässen in demselben, die allmählige Gestaltung zum membranösen Gebilde, die Organisirung eines Granulationsstratums und mit diesem die Erzeugung neuen Gewebes, welches in innige Verbindung mit dem alten, gesund gebliebenen gesetzt wird. Nicht andere sind die Erscheinungen, handelt es sich von dem Wiederersatze verloren gegangener Weichtheile.

Was aber nun die weiteren Vorgänge betrifft, durch welche der Ersatz des Ertödteten, seien es Weichtheile oder Knochen, zu Stande kommt, so sind dieselben zur Zeit noch nicht so vollkommen aufgehellt, als man es bei der grossen Anzahl hiehergehöriger Untersuchungen wohl vermuthen sollte. Im Wesentlichen gelangte man indessen zu dem Resultat, dass man die Granulation bei diesem Prozesse, als den allgemeinen Bildungsstoff selbst betrachtete, der nach Durchlaufung gewisser Entwicklungsstufen als das neue Gewebe an die Stelle des alten, verloren gegangenen trete. Diese Ansicht lässt sich mit dem anatomischen Befund meiner Beobachtung indessen nicht in Einklang bringen. Dieser lässt die die Innenfläehen der *capsula sequestralis* auskleidende fibrös-zellige Membran vielmehr als ein die Knochensubstanzbildung nur vermittelndes Organ, die Granulation nur als die eigentliche Werkstätte dieser Thätigkeit erkennen. Ihm zu Folge stellt sich der Regenerationsprozess in folgender Weise dar.

Sind Weichtheile oder Knochen abgestorben, so erzeugt die Natur ein den Wiederersatz vermittelndes Zwischenorgan in der Form einer mit einem Granulationsstratum an seiner dem Ertödteten zugekehrten Fläche versehenen Membran, — Regenerationsmembran. Diese ist Produkt primitiver Exsudation organisirbarer Lymphe aus dem Blute der unverletzt gebliebenen umgebenden Theile, welche zu diesem Zweeke in erhöhte Thätigkeit — Entzündung gerathen. Das Exsudat organisirt sich sehr rasch, wie die Beobachtungen an Thieren darthun, zu einer gefässreichen Membran, und als Inbegriff der Granulationen, und lebt als solches bis zur gänzlichen oder theilweisen Wiederherstellung des verloren gegangenen, indem es für eben so lange in die Reihe normal bildender Organe eintritt. Seine regenerirende Thätigkeit entwickelt es in seinem Granulationsstratum. Dieses zieht aus der allgemeinen Ernährungsflüssigkeit, dem Blute, die ihm zur Bildung des Wiederersatzes nöthigen Elemente an, scheidet sie aus, und lagert sie nach seiner innig mit dem alten Gewebe verbundenen Aussenfläche ab, indem es dieselben als gleichartiges Neugebilde mit dem alten Gewebe unmittelbar verbindet. Dieser Prozess findet unter Absonderung von Eiter (*pus laudabile*) statt, aber dieser Eiter ist nichts als das unbrauchbare, nicht weiter assimilirbare Nebenprodukt, welches bei der Ausscheidung der zum Wie-

derersatz nöthigen Elemente aus dem Blute durch die Granulation zurückbleibt, und als exkrementitieller Stoff entfernt wird.

In demselben Verhältniss, als die Regenerationsmembran in ihrem Granulationsstratum neues Gewebe bildet, und in demselben Verhältniss, in welchem dieses neue Gewebe an das alte angelagert und innig mit ihm verbunden wird, muss nothwendig, findet dieser Prozess in einer Höhle statt, diese verkleinert werden, indem die Membran sich theils dem Centrum der Höhle von allen Seiten nähert, theils, findet dieser Prozess auf einer Fläche statt, in die Höhe steigt. So wird es erklärbar, wie die aus dem Grunde des Abscesses, aus der Tiefe einer knöchernen *capsula sequestralis* durch Anlagerung neuen Gewebes auf ihrer Aussenfläche emporgehobene Granulationsmembran ein Ausfüllen wie der Abscesshöhle, so der *capsula sequestralis* mit Granulationen vorspiegeln kann, während sie selbst doch nur ein einfaches Granulationsstratum ist.

Die Thätigkeit der Regenerationsmembran geht bis zum vollendeten Wiederersatz vor sich, in wie weit die Natur überhaupt einen organischen Verlust zu ersetzen im Stande ist. Ist dies geschehen, so atrophirt die diesen Prozess bis jetzt vermittelnde Granulation, und verschwindet.

Die Bildung des Wiederersatzes ist daher ein Prozess in zweiter Reihe, der erst nach vorgängiger Bildung eines ihn vermittelnden Zwischenorgans zu Stande kommt.

Der Regenerationsprozess muss als das Heilbestreben der Natur, als ein in physiologischer Richtung vor sich gehender Prozess gedacht werden. Derselbe kann aber auch pathologiseh werden, ist die Beschaffenheit des Blutes durch Dyskrasieen, hohes Alter u. s. w. krankhaft, oder wirken äussere Umstände naehtheilig ein. Die Granulation, kommt sie überhaupt zu Stande, wird aus dem kranken Blute kein normales Gewebe bilden können; aus dem Anbildungsprozess wird ein Rückbildungs-, Auflösungsprozess, aus dem Eiter wird Jauche u. s. w. Hieher gehört wohl die üble Geschwürsmembran v. Walther's, die Geschwürshaut bei Caries, u. A.

Betrachtet man, um die Regenerationsthätigkeit des pyogenischen Gewebes Lobsteins zunächst praktiseh anschaulich zu machen, z. B. ein einfach entzündliches Hautgeschwür, so finden wir eine Granulationsfläche, welche mit den unterliegenden Weichtheilen innig zusammenhängt, und von diesen als ein zusammenhängendes Ganzes, in der Form einer Membran, (besonders leicht nach dem Tode), abgetrennt werden kann. Beginnt nun die Heilung, hier die Bildung und Anlagerung neuen Gewebes, so entwickelt die Granulation ihre regenerirende Thätigkeit von der Peripherie gegen das Centrum, indem sie neues Gewebe in derselben Richtung aus-

scheidet und mit dem unterliegenden verbindet, selbst aber in derselben Richtung, im Verhältniss des Zustandekommens des neuen Gewebes und der Vernarbung, sichtbar atrophirt und verschwindet. Die Granulation ist nicht selbst das neue Gewebe geworden, sie war nur das accidentell gebildete Vermittlungsorgan zur Erzeugung des neuen Gewebes, des Wiederersatzes, das mit Erreichung seines Endzweckes, nun überflüssig geworden, atrophirt und verschwindet, oder bei übermächtigem Bildungstriebe mit dem Höllensteine zerstört wird. Ganz derselbe Prozess findet bei Abscessen, Geschwüren des Fettzellengewebes u. s. w., und der Analogie zufolge wohl auch bei Abscessen und Verschwärungen parenchymatöser Organe Statt. Nicht ein Ausfüllen der Abscesshöhle mit Granulationen, welche selbst in Durchlaufung verschiedener Entwicklungsstufen zu Gewebe werden, findet statt, sondern die Regenerationsmembran, das pyogenische Gewebe lagert auf seiner Gesammtaussenfläche den Wiederersatz, ihn innig mit dem alten Gewebe verbindend, ab, bis es auf diese Weise die Abscesshöhle ausgefüllt, und in demselben Verhältniss der Ablagerung des neuen Gewebes und seiner Verbindung mit dem alten emporgehoben, die Oberfläche des Abscesses erreicht hat, wo es mit Beendigung seines Geschäftes und mit Bildung der Narbe versiegt. —

Nach diesen Prämissen bietet nun wohl der Regenerationsvorgang des Unterkiefers meiner Beobachtung weniger Schwierigkeiten der Deutung und Erklärung dar.

Es ist eine *Necrosis totalis*. Der Unterkiefer ist zu drei Viertheilen seines Umfanges vollkommen necrosirt. Mit Beendigung des necrotischen Prozesses bildete sich zunächst durch Rarefaktion des gesunden Knochengewebes an dem rechtseitigen Kieferaste im Umfange des Necrotischen die Demarkationslinie unter entzündlich erhöhter Thätigkeit dieses Knochenrestes, und exsudirte aus demselben, wie nicht weniger aus den zu gleichem Zwecke entzündeten, in erhöhte Thätigkeit gesetzten, den Sequester umgebenden Weichtheilen, organisationsfähiger Bildungsstoff, ein Blastem, welches sich zunächst um und an den Sequester seiner ganzen Länge und Ausdehung nach ausbreitete und anlagerte. Die nächste Folge war in Uebereinstimmung mit den Beobachtungen über die Knochenregeneration an Thieren, die Entwicklung eines Capillargefässsystems in dem Blastema, welches seinen Haupt-Blutzufluss wohl aus den hyperämischen Resten des ursprünglichen Kiefers zog, und womit das Blastem selbst eine bestimmtere Gestaltung in der Form eines membranösen Gebildes erlangte.

Bis zu dieser Entwicklung des Blastems konnte von einer regenerirenden Thätigkeit noch keine Rede sein. Diese trat erst ein, nachdem

sich Granulationen entwickelt hatten. Der Blutreichthum des Blastems, ausgesprochen in dem deutlich und stark entwickelten Capillargefässsysteme, ist die Grundbedingung der Bildung der Granulation. Sie selbst ist nichts anderes, als die höchste Entwicklung der Capillaren selbst, und ihre Bildung geschieht auf der inneren dem Sequester zugekehrten Fläche des Blastems, welches nunmehr mit einem Granulationsstratum bedeckt die Regenerationsmembran darstellt.

Die Granulation bildete sich nur allmählig, und nicht gleichmässig über die Gesammtinnenfläche der Membran aus. An meinem Präparate war die Membran an den Kloaken aussen und innen glatt, oder nur unvollkommen mit Granulationen bedeckt. Dass dieses Verhalten der Membran gerade an den Kloaken stattfand, hängt mit der Eitersekretion und weiter mit der Kloakenbildung selbst, in der späteren *capsula sequestralis* zusammen. Mit der Entwicklung der Granulation begann die Regenerationsthätigkeit, mit dieser aber auch Eitersekretion. Der Eiter als nicht mehr brauchbares Nebenprodukt des Regenerationsprozesses musste entfernt werden, und brach sich durch die umgebenden Weichtheile wie durch die Regenerationsmembran selbst, da er von der Granulation auf ihrer Innenfläche abgesondert wird, nach aussen Bahn. Dies geschah nicht ohne mehr oder weniger heftige Erscheinungen, und unter Abscessbildung auf der äusseren Haut, und die Fortdauer der Eiterabsonderung wie die Nothwendigkeit des Abflusses bedingte die Bildung von Fistelgängen, welche von der Regenerationsmembran ausgekleidet wurden, indem dieselbe zugleich innere wie äussere Fistelmündung darstellte. Der andauernde Abfluss des Eiters wurde aber auch entfernte Ursache, dass in der nächsten Umgebung der Fisteln keine Knochensubstanz gebildet wurde. Die Regenerationsmembran organisirte hier kein Granulationsstratum auf ihrer Innenfläche, womit die Grundbedingung der Knochenerzeugung hinwegfiel. In so ferne nun aber überall da, wo sich Granulation auf der Innenfläche gebildet hatte, der Knochenbildungsprozess vor sich ging, blieb die nächste Umgebung der Fistel frei, und hierin finden die in der knöchernen *capsula sequestralis* sich vorfindenden ring- oder ovalförmigen Oeffnungen, die Kloaken, ihre Entstehung.

Der auf die angegebene Weise zu Stande gekommene Regenerationsapparat, die Regenerationsmembran, mit ihrem Granulationsstratum dem Sequester zugekehrt, umgab diesen zuerst als Weichgebilde, ihn in der Form der künftigen knöchernen *capsula sequestralis* umhüllend. Die regenerirende Thätigkeit, die Bildung neuen Knochengewebes begann nunmehr in der Granulation. Diese zog die zur Knochensubstanzbildung nöthigen Elemente aus dem Blute an, schied sie unter Absonderung von Eiter

aus, und lagerte sie an ihrer Aussenfläche ab. Indem dieser Prozess überall, wo sich Granulationen auf der Innenfläche der Membran entwickelt hatten, vor sich ging, musste nothwendig die Aussenfläche der Granulation in einer knöchernen Umhüllung gleichsam erstarren, und bald die ganze Ablagerung neuer Knochensubstanz die von der Anlagerung der Regenerationsmembran um den Sequester schon vorgezeichnete Form der knöchernen *capsula sequestralis* erhalten, wie sie das Präparat darbietet. Diese Knochensubstanzbildung wurde von der Granulation in gleicher Weise fortgesetzt, wobei sie mit ihrem Produkte in der innigsten Verbindung blieb, in demselben Verhältniss aber, als sich die an ihrer Aussenfläche zum Zwecke der allmähligen Ausfüllung der *capsula sequestralis* und ihrer endlichen Umwandlung in einen compakten Knochen, abgelagerte neue Knochenmasse vermehrte, emporgehoben wurde, und zugleich den auf ihr ruhenden Sequester hob, nach dem stehenden Ausdruck, — vor sich her- und austrieb. Die innige Verbindung der Granulation mit ihrem Produkt, dem neugebildeten Knochengewebe, erhellt aus der zottigen Beschaffenheit ihrer Aussenfläche, nicht minder aus der rauhen, wie aufgerissenen Innenfläche der knöchernen *capsula sequestralis*. Indem erstere ihre feinen Gefässe in die Vertiefungen des rauhen Knochengewebes einsenkte, und diese in ihren feinsten Endigungen selbst in die Markkanälchen des neu gebildeten Knochengewebes übergingen, wurde dadurch sowohl die innige Verbindung beider vermittelt, so wie nicht weniger eben in dieser Anordnung die Anlagerung und das Wachsen der neuen Knochensubstanz bedingt und vermittelt ward. Die feinsten Endigungen der Capillaren der Aussenfläche der Granulation verlängern sich selbst zu den Markkanälchen des neuen Knochengewebes, welches um diese sich anbildet. Der gemeinschaftliche Boden ist das Blastem selbst, von dem wir noch sehen werden, dass es sich gleichsam in zwei Blätter spaltet, von welchen das äussere das neugebildete Periost wird, das innere sich als Regenerationsmembran *stricte sic dicta* darstellt.

Es findet also bei diesem Prozesse der Ausfüllung der knöchernen *capsula sequestralis* mit Knochensubstanz, und ihrer Umwandlung in einen compakten Knochen, wie es die rechtseitige Hälfte meines Präparates ist, nicht eine Anfüllung der *capsula* mit Granulationen statt, welche ossifiziren; die Granulation ist nicht der Bildungsstoff selbst, sie ist nur das die Erzeugung neuen Gewebes vermittelnde Zwischenorgan. Die Entfernung des Sequesters aus der *capsula sequestralis*, findet dieselbe vor der Schliessung der *capsula* auf künstlichem Wege Statt, kann in dieser Thätigkeit so wenig etwas ändern, als das Verweilen des Sequesters ein Hinderniss der Knochensubstanzerzeugung abgibt. An meinem Präparate ist die

vordere Hälfte des Sequesters im Leben entfernt worden, und doch war der entsprechende Theil der *capsula sequestralis* nicht mit herangewachsenen Granulationen ausgefüllt, die Regenerationsmembran war auch hier nur ein einfaches Granulationsstratum.

Dieser Prozess der Anlagerung neuen Knochengewebes und die Verbindung desselben mit dem alten, wie im vorliegenden Falle mit den Resten des ursprünglichen Kiefers, die allmählige Ausfüllung der *capsula sequestralis* mit Knochengewebe und die Umschaffung derselben zum compakten Knochen dauert so lange, als die Natur überhaupt je nach der Form der zu ersetzenden Knochen zu regeneriren vermag, wobei zwischen der Regeneration langer, breiter oder runder Knochen eine sehr grosse Differenz in dem Regenerationsvermögen erfahrungsgemäss besteht. Bei totaler Necrose des Unterkiefers beschränkt sich dasselbe auf die Regeneration des Basilartheils und der Aeste, und wird der Alveolarfortsatz nicht regenerirt, wenigstens ist dies in den drei Fällen, welche ich zu beobachten Gelegenheit hatte, der Fall. Der Sequester, im Verhältniss der allmähligen Umwandlung der *capsula sequestralis* zum compakten Knochen emporgehoben, befindet sich zuletzt auf der oberen Fläche des neuen Knochens frei aufliegend, und fällt nun selbst hinweg, oder wird mit leichter Mühe hinweggenommen.

Mit der vollkommenen Verjauchung des Osteophyts, und mit der Entfernung des Sequesters fallen nun die Ursachen hinweg, welche bisher der Schliessung der Kloaken im Wege gestanden sind. Sie waren die Ausführungsgänge des Eiters und der Jauche. Bei der Schliessung derselben entwickelt sich nun derselbe Prozess, wie bei der Knochenbildung überhaupt. Die Regenerationsmembran, welche die anatomische Untersuchung an den Kloaken an ihrer Innen- wie Aussenfläche glatt vorfand, aber von vielen und verhältnissmässig starken Gefässen durchzogen, organisirt sich zunächst in Folge ihres grossen Blutreichthums an ihrer Innenfläche zum Granulationsstratum, durch dessen regenerirende Thätigkeit nun eben so neues Knochengewebe gebildet, nach aussen abgelagert und mit dem schon vorhandenen verbunden wird, wie dies überall, wo Granulation sich entwickelt hatte, bereits geschehen war. Die Entwicklung der Granulationen und mit ihr die Ablagerung des neuen Knochengewebes geht von und neben den schon bestehenden aus, daher von der Peripherie gegen das Centrum die Schliessung der Kloaken zu Stande kommt. Wie aus dem Falle der Klein oben hervorgeht, kann die Schliessung der Kloaken unvollkommener geschehen, als die übrige Bildung des Knochenkörpers, wodurch Ungleichheiten in den Dimensionen des neugebildeten Knochens entstehen.

In so ferne sich das primitive, sich zur Regenerationsmembran ge-

staltende Blastem um den Sequester anlagert, erhellt hieraus die Bedeutung des letzteren für Form und Umfang des neuen Knochens. In den Fällen der Phosphornecrose ist zur Zeit des Eintritts des Regenerationsprozesses der Sequester meist noch mit umfangreichem Osteophyt bedeckt, und dadurch die Anlagerung des Blastems in breiterer und in manchen Fällen unregelmässigerer Form bedingt, als sie, wäre dies nicht der Fall, der Kieferknochen an seiner Basis darbietet. Die Bildung der knöchernen *capsula sequestralis* als Produkt des Granulationsstratums geschieht nothwendig in derselben Form und Ausdehnung, wodurch dann wieder die spätere Form des compakten Knochens bedingt wird. In dem Falle meiner Beobachtung war davon die breitgedrückte cylindrische Form der rechtseitigen fertigen Unterkieferhälfte die Folge, so wie die schwache muldenförmige Vertiefung dieses Kiefertheils, welche er zwischen den wulstig zum Kinn verlaufenden Rändern zeigt, nicht minder Folge des Druckes war, welchen der auf der Granulation ruhende Sequester, als er allmählig emporgehoben wurde, auf diese ausübte. Aus diesem Einflusse, den der Sequester auf die Form des neuen Unterkiefers ausübt, geht aber auch hervor, dass der Wiederersatz nach Resektionen und Exartikulationen ein dem Umfange nach geringerer sein müsse. Die Weichtheile ziehen sich in diesen Fällen zurück, da sie nicht, wie im andern Falle der spontanen Austreibung in der normalen Ausdehnung gehalten werden. Der Wiederersatz ist dem entsprechend ein weniger umfangreicher, das Kinn immer sehr zurückgezogen, wenn gleichwohl, wie wir in Nürnberg ein Beispiel haben, ein ziemlich starker und compakter Kiefer zu Stande kommt. Das operative Eingreifen ist daher dem Wiederersatz der Form nach nachtheilig, ein Umstand, der, handelt es sich um die Operation, wohl in Berücksichtigung kommen darf.

Das auf die angegebene Weise zu Stande gekommene neugebildete Knochengewebe ist nach mikroskopischer Untersuchung vollkommen normales, lebensfähiges und zum Wiederersatz geschicktes. Es unterscheidet sich von dem Phosphorosteophyt, als dem Produkt pathologischer Thätigkeit des Periosts deutlich, indem es unter dem Mikroskope vollkommen die Kennzeichen normalen primitiven Knochengewebes darbietet. v. Bibra hatte die Güte, ein Stückchen dieser neugebildeten Knochensubstanz aus der muldenförmigen Vertiefung des Kieferwinkels der *capsula sequestralis* meines Präparats unter das Mikroskop zu bringen. Es ist Tafel II. Fig. 2. Markkanälchen und Knochenkörperchen verhalten sich ganz wie normaler Knochen. Die Markkanälchen sind gefüllt, von kreisrunder Form, die Knochenkörperchen eben so kreisförmig gelagert, gefüllt, mit zahlreichen Ausläufen versehen; immerhin aber macht das Bild den Eindruck eines blutreichen Knochens. Recht anschaulich gibt dagegen Fig. 3 derselben

Tafel das Bild des necrosirten Knochens mit aufsitzendem Osteophyt; hier sind die Markkanälchen in die Länge gezogen, angefressen, leer, gross und weit, die Knochenkörperchen spärlich, und mit wenig Ausläufen versehen.

Ob dieses neue Knochengewebe verschiedene Bildungs- und Entwicklungsstufen durchläuft, oder sogleich als solches angelagert wird, hängt mit der Anschauung des Regenerationsprozesses enge zusammen. Bei der herrschenden Meinung, dass die Granulation der Bildungsstoff selbst sei, welcher sich zum neuen Knochen organisire, und welcher massenhaft heranwachse, ist die Annahme verschiedener Entwicklungsstufen des ursprünglichen Bildungsstoffes, der Granulationen, bis er normales Gewebe wird, fast eben so nothwendig als natürlich. Ist aber die Granulation nur Vermittlungsorgan, so werden die Elemente zur Knochensubstanzbildung aus dem Blute ausgeschieden, und diese selbst in der capillaren Verbindung der Granulation unter sich und mit den Markkanälchen des schon Abgelagerten weiter zur Knochensubstanz vermittelt, indem die feinsten Endigungen der Capillargefässe der Aussenfläche der Granulation selbst sich zu den Markkanälchen des neuen Knochengewebes gestalten, um welche sich dieses anbildet. In meiner Beobachtung tritt uns nur ein einfaches Granulationsstratum entgegen, auch wo die *capsula sequestralis* schon lange keinen Sequester mehr beherbergte. Die im Wachsen begriffene neue Knochenmasse zeigt sich nirgends auf einer früheren Stufe der Entwicklung, nirgends ist Knorpelsubstanz an der *capsula sequestralis* zu entdecken, das Knochengewebe ist überall auch in seinen feinsten, dünnsten, oberflächlichst gelegenen und letztgebildeten Schichten vollkommen normales. Die allgemeine Ernährungsflüssigkeit, das Blut, enthält alle den verschiedenen Geweben nöthigen Elemente, warum sollten diese nicht von einem die Regeneration vermittelnden Organ zum Zwecke der Wiedererzeugung direkt ausgeschieden, und als neues Gewebe angelagert werden können? Das Unbrauchbare und nicht Verbrauchte des Blutes zu diesem Zwecke, ist der Eiter.

Bei einem noch so dunkeln Gegenstand werden diese Bemerkungen verzeihlich erscheinen. Uebrigens ist gewiss, dass alles zum Zwecke des Wiederersatzes verloren gegangener Knochen erzeugte neue Knochengewebe stets die mikroskopischen und chemischen Kennzeichen des normalen primitiven Knochens darbieten, und diese schon sehr bald, in der kürzesten Zeit erlangen. Ausser den älteren hieher gehörigen Untersuchungen liefern die mikroskopischen und chemischen Untersuchungen der berühmten Heine'schen Präparate einen interessanten Beitrag hiefür. Dieselben wurden an v. Bibra vor mehreren Jahren nach Nürnberg gesendet, wo ich mehrfach Gelegenheit hatte, dieselben zu sehen. Die mikroskopische Untersuchung,

welcher v. Bibra diese Präparate unterwarf, zeigte das regenerirte Knochengewebe in allen Fällen als ein vollkommen normales, und dieses selbst bei den jüngsten Neubildungen von 24 Tagen. Dasselbe Resultat ergab die chemische Untersuchung, nur zeigte diese jüngste Neubildung einen etwas geringeren Gehalt an Knochenerde, als primitives Knochengewebe, und etwas grösseren Fettgehalt. v. Bibra hat seine Untersuchungen noch nicht veröffentlicht, weshalb ich mich auf die Anführung dieses allgemeinen Resultats beschränke. —

Noch sind aber zwei Fragen von Wichtigkeit zu erledigen. Ich habe in dem Bisherigen des Periosts noch keine erläuternde Erwähnung gethan, welches die Aussenflächen der *capsula sequestralis* allenthalben umkleidete, und es entsteht die Frage: auf welche Weise kommt dieses Periost zu Stande, ist es das primitive, oder ist es neugebildetes; sodann ist zu erörtern, ob der Sequester, wenn auch schon vollständig abgetrennt, noch verkleinert werde?

Was die erste Frage betrifft, so ist es zunächst wohl über allem Zweifel erhaben, dass dieses die Aussenflächen der *capsula sequestralis* umkleidende Periost eben so neugebildetes ist, als dasjenige, welches die fertige rechtseitige Kieferhälfte umgibt. Es ist gewiss, dass das primitive Periost mit seinem Osteophyt im Umfange des letzteren und im Umfange der Necrose des Knochens selbst, durch den Verjauchungsprozess zu Grunde gegangen ist, wenn wir uns aus dem pathologisch-anatomischen Befund der Kiefer, sowohl nach acutem wie nach chronischem Verlauf des Uebels, der Metamorphosen erinnern, welche das primitive Periost je nach dem Stadium des Krankheitsprozesses erfahren hat. Dieser Befund weist nach, dass das Periost bald ein dünnes untrennbar mit dem Osteophyt verschmolzenes Häutchen, bald deutlich ossifizirt war, bald in verjauchenden Fetzen in dem Eiter und der Jauche flottirte. Dieser Theil des Periosts wurde daher nicht erhalten, und konnte noch viel weniger zum Regenerationsprozess in irgend einer Weise gedient haben. Anders verhielt sich das dem gesund gebliebenen rechtseitigen Ast des Kiefers umkleidende Periost; dieses blieb nach Abtrennung des Necrotischen nicht unthätig, und trug in Verbindung mit dem Kieferrest wie mit den umgebenden Weichtheilen zur Exsudation des primitiven Blastems bei. Einen grösseren Einfluss, eine direkt regenerirende Thätigkeit glaube ich diesem kleinen Periostrest, in Anbetracht des ganzen anatomischen Befundes, und der zweifellosen regenerirenden Thätigkeit der Granulation in der *capsula sequestralis*, nicht einräumen zu dürfen. Dies gilt von allen Formen der Necrose. Wo ist die regenerirende Thätigkeit des Periosts, wenn bei *necrosis superficialis* die Granulation sich unter der abgestorbenen Lamelle entwickelt

hat, diese hebt, durchbohrt und entfernt, und die Knochenwunde mit neuer Knochensubstanz, wenn auch hier unvollkommen, gefüllt und geschlossen ist? Wo ist diese Thätigkeit, wenn bei *necrosis interna* dieses Periost mit den übrigen Weichtheilen verschmilzt? Wo, bei *necrosis totalis*, wenn es notorisch zu Grunde geht, und doch ein neuer vollkommener Knochen gebildet wird? So wenig als die äussere Haut oder das Zellgewebe ohne Entwicklung der Regenerationsmembran einen Abscess zu schliessen vermögen, so wenig kann das primitive Periost neues Knochengewebe zum Ersatz eines verloren gegangenen Knochens erzeugen; es vermittelt in physiologisch-gesundem Zustande den Stoffwechsel im fertigen Knochen, es kann, in pathologischer Richtung auf eine frühere Entwicklungsstufe zurückgebildet, ein Osteophyt hervorbringen; aber eine regenerirende Kraft besitzt es nicht*).

Halten wir uns zur Aufhellung der Entstehung dieses neugebildeten Periosts strenge wieder an den anatomischen Befund, so sehen wir, dass das die rechtseitige fertige Kieferhälfte allenthalben umkleidende Periost in der Gegend des Kinns sich unmittelbar als solches über die Aussenflächen der *capsula sequestralis* fortsetzte. An den Innenflächen dagegen ging es in die Regenerationsmembran über, so dass diese als unmittelbare Fortsetzung des Periosts erscheint, was um so mehr der Fall ist, da das äussere Periost an den Rändern der Kloaken wie der mannigfachen Fortsätze der *capsula sequestralis* überall nicht minder in die die Innenflächen auskleidende Regenerationsmembran überging.

Aus dem Regenerationsprozesse erhellt, dass sich ein primitives Blastem um den Sequester anlagerte, dass dieses Blastem auf seiner inneren, dem Sequester zugekehrten Fläche ein Granulationsstratum entwickelte, und dass dieses Granulationsstratum die neu gebildete Knochensubstanz auf seiner Aussenfläche ablagerte.

In so ferne nun das Blastem sich mit einem Granulationsstratum bedeckt, dieses Granulationsstratum die neugebildete Knochensubstanz an seiner Aussenfläche ablagert, sieht man, dass die neue Knochenbildung innerhalb der Regenerationsmembran zu Stande kommt, und diese sich gewissermassen in zwei Blätter spaltet, von denen das äussere als Periost die neugebildete Knochensubstanz aufnimmt und bedeckt, das innere als Granulationsstratum und als Regenerationsmembran *stricte sic dicta* die Knochensubstanzerzeugung vermittelt. Das äussere Blatt organisirt sich zum Periost normaler Struktur im Verhältniss der Anlagerung neuen Knochengewebes von der Granulation aus, das neugebildete Knochengewebe, den neuen Knochen umhüllend; das innere Blatt, der Inbegriff der Granu-

*) Vergl. Anmerkung S. 44.

lation atrophirt und verschwindet mit der Vollendung des Wiederersatzes. Dasselbe findet bei der Verknöcherung und Schliessung der Kloaken statt, und ist geeignet, den Vorgang klarer zu machen. Der anatomische Befund weist an meinem Präparat die die Kloaken schliessende Membran an ihrer Innen- und Aussenfläche glatt, aber sehr gefässreich nach. Mit der Entfernung des Sequesters organisirt sich auch hier die Innenfläche zu einem Granulationsstratum. Dieses Granulationsstratum lagert Knochensubstanz an seiner Aussenfläche, sie unmittelbar mit dem schon gebildeten verbindend, ab, und in dem Verhältniss, als dies geschieht, wird die Membran (das äussere Blatt) gleichzeitig Periost. Denkt man sich diesen Vorgang nun von Einem Punkte ausgehend, und unter gleichzeitiger Knochensubstanz und äusserer Periostbildung fortschreitend, die Granulation im Verhältniss der Ablagerung neuen Knochengewebes und mit der Beendigung ihrer vorübergehenden Funktion eben so allmählig abnehmend und endlich ganz versiegend, so sieht man, wie durch Vermittlung der accidentell gebildeten Regenerationsmembran ein neuer compakter Knochen mit neugebildeter Periostumkleidung allmählig zu Stande kommt.

Strenge genommen, ist die sich aus dem primitiven Blastem organisirende Membran nichts anderes, als neugebildetes Periost selbst, aber sie kann zum Zwecke der Erzeugung neuen Knochengewebes (Regeneration) eben so nur vaskularisirte Membran unter Granulationsbildung sein, wie sich z. B. das primitive Periost zur Erzeugung eines pathischen Produkts (Osteophyt) unter den Erscheinungen der Auflockerung, des grösseren Blutreichthums, unter den Erscheinungen der Entzündung überhaupt, auf eine ähnliche Stufe der Entwicklung zurückbilden muss. Will man beide vergleichen, so würde man den Unterschied darin finden, dass das neugebildete Periost als Regenerationsmembran sich auf einer früheren Entwicklungsstufe in physiologischer Richtung befindet, das primitive Periost sich in pathologischer Richtung auf eine ähnliche zurückgebildet hat. Die Regenerationsmembran verliert ihr Granulationsstratum, und wird normales Periost, sobald es sich nicht mehr um Knochensubstanzerzeugung zum Zwecke des Wiederersatzes, sondern um Vermittlung des Stoffwechsels im fertigen Knochen handelt, das primitive Periost in pathologischer Richtung bildend, ist eine entzündete Membran, und verfällt den Gesetzen des Krankheitsprozesses.

In Bezug auf die zweite Frage: ob der Sequester auch nach seiner Abtrennung noch verkleinert werde, so findet nach Rokitansky weder bei dem Abtrennungsprozesse des Necrotischen durch Rarefaktion des Gesunden, noch auch nachher Resorption statt. Es geschieht dies nach Demselben so wenig wie bei der Abtrennung brandiger

Weichtheile. Eine Verkleinerung der Sequester ist indessen doch unverkennbar, was namentlich deutlich bei *necrosis superficialis* hervortritt, wo dünnere Stellen des Sequesters von der Granulation durchbohrt werden, und dass dasselbe auch bei den anderen Arten der Necrosis der Fall sein werde, dürfte schon der Analogie nach nicht bezweifelt werden, trügen nicht die Sequester selbst an ihren rauhen ausgebuchteten Oberflächen die deutlichen Spuren stattgefundener Schmelzung an sich. Corrosion findet unzweifelhaft statt, und es liegen die Bedingungen dieses Vorgangs in dem Blutreichthum des Sequesters, mag die Necrose des Knochens auf aktive Weise als Ausgang einer Knochenentzündung in Brand, oder auf passive Weise, als Folge des aufgehobenen Stoffwechsels durch einen am Periost verlaufenden Krankheitsprozess, zu Stande gekommen sein. Die hieher gehörigen Untersuchungen v. Bibra's von necrotischen Knochen gestatten in der That einen für die Pathogenie der Necrose und die Corrosion des Knochens wichtigen Einblick. Indem dieselben darthun, dass bei Sequestern, so lange noch nicht Corrosion statt gefunden, die Markkanälchen stets sehr gefüllt, die Knochenkörperchen mit unzähligen, theils unter sich, theils mit den Markkanälchen correspondirenden Ausläufen versehen sind, die Grundsubstanz sehr dunkel erscheint, beweisen sie den grösseren Blutreichthum des Sequesters. (Vergl. Tafel VI. Figur 5 und Tafel IX. Figur 4 unserer frühern Schrift.) Dieses Blut kann nun nicht in dem Sequester, wenn auch vollkommen vom Gesunden abgetrennt, aber noch in mechanischer Berührung mit den umgebenden Flüssigkeiten, dem Eiter oder der Jauche, in seinem Zustande beharren; es erleidet Zersetzungen, wodurch die die Markkanälchen auskleidende mikroskopische Membran zerstört wird, und weiter Erweiterungen der Markkanälchen und mit diesen Corrosion des Knochengewebes selbst eintritt, ein pathologischer Zustand, der ebenfalls seine schon angegebenen mikroskopischen Kennzeichen hat. Diese Corrosion des Knochengewebes ist um so unausbleiblicher, da der Sequester von Jauche oder Eiter umgeben ist, welche mechanisch schon in die Markkanälchen eindringen, das Knochengewebe durchtränken, und zur Zersetzung des Blutes auf chemischem Wege Veranlassung werden. Die atmosphärische Luft scheint nicht minder eine ähnliche Wirkung auf den Sequester auszuüben; von dem Blutreichthum des Sequesters einerseits, und der Berührung desselben mit atmosphärischer Luft andererseits scheint mir die schwarze Färbung des Sequesters herzurühren, welche dieser insbesondere bei superfizialer Necrose zeigt. Dieselbe ist Folge der durch dieses Zusammentreten bedingten Zersetzung des Blutes.

Dass Corrosion des Sequesters bei der Phosphornecrose stattfindet, ist ganz unzweifelhaft. Die Ursache liegt hier neben der nachgewiesenen

Hyperämie des Sequesters und der Eiterung, noch besonders in dem Zwischenvorgange der Verjauchung des Osteophyts, wovon eine, bedeutende Quantitäten Phosphor enthaltende Jauche kömmt, welche sehr corrodirend auf den Sequester einwirkt, und welche durch Phosphorsäurebildung die unlösliche phosphorsaure Kalkerde direkt löslich zu machen und mit sich fortzuführen scheint.

Die Corrosion des Sequesters nach Phosphornecrose kann bis zur vollständigen Auflösung und Zerstörung des ganzen Kieferknochens fortschreiten, bleibt derselbe lange mit der Jauche in Berührung. Betrachtet man den Sequester (Tafel I. Figur 5), so sieht man, dass der ganze Alveolarfortsatz des Kiefers auf diese Weise verloren gegangen, und dass von dem Basilartheil desselben nur noch ein schwacher dünner Rest übriggeblieben ist, der sich durch das Osteophyt hindurchzieht. Wäre dieser Theil des Sequesters länger mit der zerstörenden Jauche in Verbindung geblieben, so wäre derselbe mit seinem Osteophyt vollkommen zerstört und *per exfoliationem insensibilem* entfernt worden, eben so, wie dies mit dem Theil des Sequesters wirklich der Fall war, der sich vom zurückgebliebenen Kieferast bis an das Kinn erstreckte. Von diesem Theil des Kiefers fehlt der entsprechende Sequester, und derselbe ist daher vollständig durch Corrosion zu Grunde gegangen. —

Wie der anatomische Befund des neugebildeten Knochens, der knöchernen *capsula sequestralis* und ihrer Weichtheile, das wissenschaftliche Interesse, wie ich zu hoffen wage, anregte, so ist dies nicht minder bei dem anatomischen Befund der Umhüllung des neugebildeten Gelenkfortsatzes der Fall. Hier, wo die Natur ein neues Gelenk bilden wollte, umgibt sie den wachsenden Gelenkfortsatz mit Knorpelschichten. Das neue Gelenk ist in der Anordnung der beschriebenen kartilaginösen Kapsel vorgebildet, in welcher das Gelenkköpfchen frei lag. Die Verbindung dieser Kapsel mit der Regenerationsmembran nach innen, mit den angeschoppten Weichtheilen nach aussen durch Zellgewebe, vollendete eine die ganze Kieferhälfte einhüllende feste Scheide, welche den hier noch so schwachen knöchernen Theilen der *capsula sequestralis* den wirksamsten Schutz zur ungestörten Entwicklung gewährte, und die Bewegungen einschränkte, welche bei der früheren Vollendung der rechtseitigen Kieferhälfte freier und stärker werdend, diesen so schwachen Theilen die Gefahr des Zerbrechens drohten. Ob diese fibrös-cartilaginösen Schichten ihren Ursprung aus der alten *cavitas glenoidalis* nahmen, ob sie Produkt eines primitiven Blastems gleich der Regenerationsmembran sind, ob und welche Beziehungen sie mit letzterer haben, hierüber gab der anatomische Befund leider keinen genügenden Aufschluss. Eine unmittelbare Verbindung der kartilaginösen

Kapsel mit der Regenerationsmembran fand nicht statt. Nicht weniger muss ich es dahingestellt sein lassen, auf welche Weise, hätte der Regenerationsvorgang vollendet werden können, das Gelenk selbst zu Stande gekommen wäre, ob vielleicht durch allmählige Abnützung der innersten Schichten der kartilaginösen Kapsel bei freier werdenden Bewegungen, oder durch Absorption u. s. w. — Vielleicht gibt eine spätere Beobachtung hierüber Aufschluss.

Fasse ich nun das in der vorstehenden Abhandlung Erörterte zusammen, so ergeben sich folgende Hauptsätze:

1) das Kieferübel durch Phosphordämpfe ist seinem Wesen nach eine Periostitis mit Osteophytbildung von pathognomonischer Bedeutung.
2) Der Knochen partizipirt an der Periostitis durch Hyperämie, wird aber in Folge eintretender Verciterung und Verjauchung des Periosts wie des Osteophyts ausser Stoffwechsel gesetzt, — necrotisch, und erleidet die umfangreichste Corrosion seines Gewebes.
3) Ist der Unterkiefer durch Necrose zerstört worden, so wird der Basilartheil desselben, sowie die Aeste unter Bildung selbst eines neuen Gelenks, wiederersetzt.
4) Die Regeneration des verloren gegangenen Knochens wird durch ein accidentell gebildetes Organ *sui generis*, — die Regenerationsmembran — vermittelt.

Es lag wohl nahe, von dem Standpunkt aus, den ich durch Würdigung meiner Beobachtung zur Beurtheilung des Prozesses der Neerose und der Regeneration gewonnen habe, diese Prozesse auch bei superfizialer und interner Necrose zu beurtheilen, um zu sehen, ob, da der Regenerationsprozess nur Einer sein kann, die aus meiner Beobachtung gezogenen Schlüsse (zunächst auf *necrosis totalis* anwendbar, weil von ihr entnommen), auch von den anderen Formen der Necrose gelten, insbesondere, ob sich an diesen die Regeneration durch ein accidentell gebildetes Organ *sui generis*, die Regenerationsmembran nachweisen lasse. Der Vergleich einer grösseren Anzahl necrotischer Knochen war zu diesem Zwecke unerlässlich. Derselbe wurde mir ermöglicht, indem ich der Güte des Herrn Professor Heyfelder in Erlangen einen längeren Aufenthalt zu diesem Zwecke in der pathologischen Präparatensammlung des Klinikums verdanke, in welcher sich eine ausgezeichnete Collection hieher gehöriger Knochenpräparate befindet.

Das Resultat meiner Betrachtungen dieser Präparate ist ein mit den aus meiner Beobachtung gezogenen Schlüssen durchaus übereinstimmendes; nur ist es nothwendig, bei der Beurtheilung solcher Präparate, an denen die Weichtheile fehlen, die gewöhnlich an demselben Präparate nebeneinander bestehenden mannigfachen pathologischen Formen, welche entweder der dem Brande vorausgehenden Entzündung, oder dem Regenerationsvorgange *in strictiori sensu*, oder der consensuellen Lockerung des Knochengewebes angehören, strenge zu sondern. So ist z. B. die verknöchernde Exsudation auf die Oberfläche wie in die Substanz des Knochens, welche so häufig, wie Rokitansky sagt, zu einer umfänglichen, fest mit dem Knochen verbundenen Neubildung heranwuchert, und welche insbesondere bei *necrosis interna* langer Röhrenknochen, gewöhnlich als warzenförmiges Osteophyt die Oberfläche des Knochens in weitem Umfange deckt, — Produkt der entzündlichen Lockerung des Knochengewebes. Sie steht mit dem Regenerationsvorgange *in strictiori sensu* nur in so ferne in Beziehung, als die Lockerung, Aufschwellung und Hyperämie des gesammten Knochens nothwendig erscheint, um den Regenerationsprozess selbst möglich zu machen. Die Erscheinungen dieses sind im Gegentheil nach Begränzung des Brandes, die Bildung der Demarkation durch Rarefaktion des Gesunden, die Exsudation eines Blastems, das sich in Entwicklung eines bedeutenden Capillargefässsystems zur Regenerationsmembran gestaltet, welche in ihrem Granulationsstratum neue Knochensubstanz absetzt und mit dem alten innig verbindet. An, der Länge nach durchsägten, einen Sequester einschliessenden Röhrenknochen kann man gewöhnlich die Verbindung des neuen Knochengewebes mit dem alten, und die dadurch gesetzte Verkleinerung der *capsula sequestralis* sehr deutlich sehen.

Zu verschiedenen Ansichten hat, wie bekannt, auch die Entstehung der Kloaken Veranlassung gegeben. Man hielt sie für die Folgen mangelhafter Verknöcherung, in schneller Entwicklung des Knochens begründet, durch den Eiter entstanden, welcher das Periost zernagt, durch den Sequester, wenn er beweglich wird, durch Absterben des Knochens im Umfang der Kloake u. s. w. — Der Zweck dieser Oeffnungen in der *capsula sequestralis* kann wohl kein anderer sein, als der, den Abfluss des Eiters, der Jauche, der Sequesterstückchen möglich zu machen. Meiner Beobachtung zu Folge entstehen sie mit Entwicklung des Granulationsstratums, und ihre Entstehung ist bei *necrosis totalis*, wo der Sequester ursprünglich nur von Weichtheilen umgeben ist, wohl ziemlich klar. Hier liegt der Grund wirklich in verspäteter Knochenbildung, nachdem der Eiter sich unter Abscessbildung auf die äussere Haut Bahn gebrochen hat, indem sich die Regenerationsmembran, soweit sie die Kloaken deckt, nicht zu einem

Granulationsstratum organisirt. Bei *necrosis interna*, wo es sich um die Durchbohrung der Dicke eines Knochens handelt, liegen die Bedingungen zur Bildung der Kloaken in der Hyperämie und Lockerung des Knochens, so wie in dem Eiter.

Das Knochengewebe wird im Umfange der Kloaken durch Corrosion entfernt, indem das in dem Knochen enthaltene Blut in Folge des Eindringens des Eiters in die Markkanälchen sich zersetzt, und weiter zur Auflösung des Knochengewebes Veranlassung wird. Das Weiterschreiten dieses Auflösungsprozesses des Knochengewebes wird nach Bildung der Kloaken dadurch verhütet, dass die Regenerationsmembran den Fistelkanal auskleidet, so dass eine weitere Berührung des Knochengewebes mit dem Eiter nicht mehr stattfindet. Die Durchbohrung der necrosirten Lamellen bei *necrosis superficialis* durch die Granulation kommt ebenfalls durch Corrosion des Knochengewebes zu Stande, und dieser Vorgang ist derselbe, wie der der Kloakenbildung. — Der Regenerationsvorgang ist nun bei *necrosis superficialis* folgender.

Steht der Knochenbrand, sei er nun Folge idiopathischer ***Ostitis***, oder durch Aufhebung des Stoffwechsels des Knochens vom Periost aus entstanden, so wird durch Rarefaktion des gesunden das Necrotische begränzenden Knochengewebes die Demarkation gebildet, und das Necrotische, der Sequester abgegränzt. Zur Einleitung und Durchführung des folgenden Regenerationsprozesses findet aber eine bedeutend grössere Blutzuströmung statt, als sie der gesunde Knochen erfährt, und derselbe partizipirt an dieser grösseren Blutzuströmung zum Zwecke der Regeneration, durch Hyperämie, in deren Folge er selbst entzündlich gelockert wird, und mannigfache Osteophyte, sämmtlich aber unter der Form der mit dem Knochengewebe innig verbundenen Exostose produzirt. Zum Zwecke der Regeneration selbst exsudirt aus der Demarkationsfläche, neben und unterhalb, d. i. im ganzen Umfange des Necrosirten ein Blastem, in welchem sich ein Capillargefässsystem entwickelt, wodurch das Blastem selbst eine bestimmtere Gestaltung in der Form der Regenerationsmembran erhält, und sich mit einem dem Sequester zugekehrten Granulationsstratum bedeckt. Mit ihrer Aussenfläche bleibt die Regenerationsmembran in inniger Verbindung mit dem Gesunden, indem sich ihre feinsten Gefässe in das gesunde, aber gelockerte und blutreiche Knochengewebe hineinbilden, und zu den Gefässen der neuen Substanzanlagerung selbst gestalten. Das Granulationsstratum aber beginnt aus dem Blute die zur neuen Knochensubstanz nöthigen Elemente auszuscheiden, und dieselben nach seiner Aussenfläche abzulagern und unmittelbar mit dem alten Gewebe zu verbinden, wodurch sie selbst

in dem Masse, als diess geschieht, gehoben wird, und den Sequester immer mehr lockert und hebt. Das Nebenprodukt, gleichsam der Rückstand, das zu dem Prozesse der Knochengewebebildung nicht Brauchbare des Blutes, ist der Eiter. Findet derselbe einen natürlichen Abfluss neben und unterhalb der necrosirten Lamellen, so lässt er dieselben wohl unberührt, im entgegengesetzten Falle dagegen bricht er sich durch Corrosion der zunächst dünnsten Stellen der Lamellen einen Ausführungsgang (Kloake). Mit Vollendung des Wiederersatzes atrophirt die Granulation und verschwindet. In der Regel ist in diesem Falle der Wiederersatz ein unvollkommener, die Narbe daher eine mehr oder weniger tief eingezogene, und mit den Weichtheilen verwachsene.

Bei der ***Necrosis interna, centralis*** findet ganz derselbe Prozess statt. Ist der Brand begränzt, ist durch Rarefaktion des gesunden umgebenden Knochengewebes der Sequester isolirt, so hat auch hier zunächst grössere Blutzuströmung zum Knochen stattgefunden, mit ihr Hyperämie desselben, entzündliche Lockerung und jene Exostosen, welche als Produkt dieser erhöhten Thätigkeit die Oberfläche des Knochens als warzenförmige oder gestielte, oder in andern Formen auftretende Knochenauswüchse bedecken. Im Innern des Knochens ist aus der Demarkationsfläche die Exsudation des Blastems, seine Organisation zur Regenerationsmembran, mit ihrem Granulationsstratum dem Sequester zugekehrt, mit den Capillaren der Aussenfläche in inniger Verbindung mit dem Gesunden, vor sich gegangen. Beginnt die regenerirende Thätigkeit des Granulationsstratums, so geschieht es nothwendig unter Eitersecretion. Dieses Secret bedarf unter allen Umständen eines Abflusses nach aussen, und dieser Abfluss wird durch Corrosion des Knochengewebes, unter Abscessbildung auf der Haut, vermittelt, nicht ohne die bekannten heftigen Zufälle, je nach der oberflächlicheren oder tieferen Lage des Knochens, und auf die mehrerwähnte Weise. Die in Folge dieses Eiterdurchbruches zu Stande gekommene Fistel kleidet die Regenerationsmembran so vollständig aus, dass sie innere und äussere Fistelmündung, letztere unter charakteristischer Form bildet. Sind auf die angegebene Weise die Kloaken entstanden, und die Fistelgänge von der Regenerationsmembran ausgekleidet, so besteht nun die ***capsula sequestralis*** aus der mit umfangreichen Exostosen bedeckten, gelockerten und aufgetriebenen Cortikalsubstanz des Knochens, und der Regenerationsmembran, letztere mit ihrem Granulationsstratum dem Sequester zugekehrt, und diesen isolirend und enge umgebend. Indem nun der eigentliche Regenerationsprozess beginnt, lagert die Regenerationsmembran die durch die Thätigkeit des Granulationsstratums vermittelte neue Knochensubstanz im Umfange der Gesammtaussenfläche der Granulation, mit Ausnahme der die Kloaken aus-

kleidenden Stellen, an die gesund gebliebene alte Cortikalsubstanz ab, beide innig mit einander verbindend, wodurch nothwendig die *capsula sequestralis* verkleinert, d. i. mit neu gebildeter Knochensubstanz angefüllt wird. Die *capsula sequestralis* besteht nun aus der Cortikalsubstanz, einer Schichte neu gebildeten Knochengewebes, und dem Granulationsstratum. In dem Verhältniss nun, als neues Knochengewebe angelagert wird, wird die Regenerationsmembran selbst von allen Seiten gegen das Centrum des Knochens gedrängt, der Sequester, je nachdem seine Form diess überhaupt gestattet, gegen die Kloaken hin getrieben, und durch Corrosion verkleinert. Ist der Sequester durch Kunsthilfe oder spontan entfernt, indem die durch Corrosion abgetrennten Stückchen nach und nach durch die Kloaken abgehen, so findet nun nicht ein Ausfüllen der noch übrigen *capsula sequestralis* mit ossifizirender Granulation statt, sondern die *capsula sequestralis* wird durch fortdauernde Knochensubstanzerzeugung und Anlagerung derselben an die schon gebildete auf der Gesammtaussenfläche der Regenerationsmembran verkleinert, und endlich in einen compakten Knochen umgewandelt, der nach der Art und Weise seines Zustandekommens eine Markhöhle nicht haben kann. Das Granulationsstratum, durch dessen Thätigkeit der Wiederersatz zu Stande gekommen ist, versiegt und atrophirt im Verhältniss der Zunahme der neu erzeugten Knochensubstanz; zuletzt im ganzen Umfange der ausgefüllten *capsula sequestralis* von allen Seiten gegen das Centrum gedrängt, bilden seine letzten Reste einen weichen Kern, in welchem wahrscheinlich die Bedingungen zu der später vorhandenen unvollständigen Markmembran des neuen Knochens liegen. Die Schliessung der Kloaken erfolgt als letzter Akt der regenerirenden Thätigkeit nach Entfernung der Sequester, nach wesentlicher Verminderung der Eiterabsonderung. Die Regenerationsmembran organisirt sich zum Granulationsstratum, und mit diesem findet die Knochensubstanzerzeugung und Anlagerung an die nächste Knochenschichte statt, so dass die Kloaken von der Peripherie gegen das Centrum hin mit Knochensubstanz geschlossen werden. In so ferne dieser Prozess nicht ohne Eiterabsonderung vor sich gehen kann, der durch die Kloake selbst abfliesst, erhellt hieraus die Schwierigkeit der ganz vollkommenen Schliessung der Kloaken. —

Bei *necrosis totalis* mit Erhaltung der Epiphysen ist der Regenerationsvorgang der bei der Phosphornecrose angegebene. Es exsudirt aus den Epiphysen wie aus den umgebenden Weichtheilen, welche zu diesem Zwecke in entzündlich erhöhte Thätigkeit gerathen, ein Blastem. Dieses organisirt sich zur Regenerationsmembran mit ihrem dem Sequester zugekehrten Granulationsstratum. Die Bildung und Anlagerung des Wiederersatzes geschieht durch das Granulationsstratum, somit in der Membran

selbst, indem mit diesem Prozesse und im Verhältniss seines Vorschreitens das äussere Blatt der Regenerationsmembran Periost wird. Bildung der Fistelgänge, der Kloaken in der späteren *capsula sequestralis*, Corrosion und Verkleinerung des Sequesters, Austreibung, Bildung eines neuen compakten Knochens, und endliche Sehliessung der Kloaken sind die erörterten Prozesse. —

Für die Wiedererzeugung ganzer exartikulirter Knochen giebt meine Beobachtung keine bestimmten Vergleichspunkte. Der Wiederersatz wird indessen auch in diesem Falle durch Exsudation des sich zur Regenerationsmembran gestaltenden Blastems aus den umgebenden Weichtheilen zu Stande kommen.

ERKLÄRUNG DER ABBILDUNGEN.

Tafel I.

Figur 1. Linkseitige Hälfte eines Kaninchenunterkiefers mit aufsitzendem Phosphorosteophyt. a. Osteophyt. b. Bruchstelle.

Figur 2. Osteophyt von demselben Unterkiefer. 360fache Vergrösserung bei durchfallendem Licht.

Figur 3. Gesichtsknochen von dem Schädel der Kath. Köget. a. Aeusserer Augenhöhlenrand. b. Jochbein. c. Necrotische Stellen auf der Durchsägungsfläche des Keilbeinflügels. d. Zarte weisse Osteophytanlagerung. e. Dieselbe grünlich gefärbt im Innern des Keilbeinflügels.

Figur 4. Osteophyt von einem menschlichen Unterkiefer. 360fache Vergrösserung bei durchfallendem Licht.

Figur 5. Sequestrirte Unterkieferhälfte der Kunig. Weber. a. Osteophytanlagerung, welche längere Zeit der Einwirkung der Jauche entzogen war. b. In der Jauchung begriffene Osteophytreste, auf der noch erhaltenen Cortikalsubstanz aufsitzend. c. Corrosionslücken des Sequesters.

Tafel II.

Figur 1 zeigt den regenerirten Unterkiefer mit der sequestrirten linkseitigen ursprünglichen Kieferhälfte in der *capsula sequestralis*. a. ist die Stelle des zurückgebliebenen ursprünglichen rechtseitigen Kieferastes, aus welcher nach Entfernung des Periosts Blutröpfchen aus dem Knochen selbst hervordrangen, und welche deutlich geröthet erscheint. b. Das neugebildete *foramen maxillae anterius*. c. Neugebildeter compakter Kiefer. d. Reste des neugebildeten Periosts, welches sämmtliche Aussenflächen der knöchernen *capsula sequestralis*, wie des fertig gebildeten Knochens, umkleidete. e. Kieferwinkel. f. Aufsteigender vorderer Ast der *capsula sequestralis*. g. Kronenfortsatz. h. Gelenkfortsatz.

Figur 2. Neugebildeter Knochen aus der muldenförmigen Vertiefung des Kieferwinkels der *capsula sequestralis*. 360fache Vergrösserung bei durchfallendem Licht. Markkanälchen gefüllt, Knochenkörperchen sehr scharf ausgesprochen mit zahlreichen Ausläufen, von normalem Knochengewebe in Nichts verschieden.

Figur 3. Sequestrirter Knochen mit aufsitzendem Osteophyt. Markkanälchen unregelmässig, leicht gefüllt. Knochenkörperchen spärlich, schwach, mit wenig Ausläufen.

Figur 4. zeigt den neugebildeten Knochen nach Herausnahme des Sequesters. a. Verbindungsstelle des ursprünglichen Kieferastes mit dem neugebildeten Knochen. b. ***Foramen maxillae anterius.*** c. Neugebildeter compakter Kieferknochen mit der schwach muldenförmigen Vertiefung zwischen den wulstigen Rändern, welche nach innen und aussen in den spitzen Erhabenheiten am Kinn d. d. auslaufen. e. erste, f. zweite, g. dritte Kloake. h. Muldenförmige Vertiefung am Kieferwinkel mit dem rauhen, wie aufgerissenen Knochengewebe der Innenseite. i. vorderer, k. hinterer vielkantiger aufsteigender Ast der *capsula sequestralis*. l. hinterer absteigender, stumpf endigender Fortsatz. m. Kronenfortsatz. n. Gelenkfortsatz.

1

2

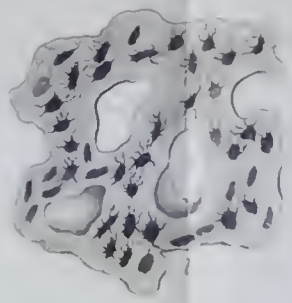

3



4

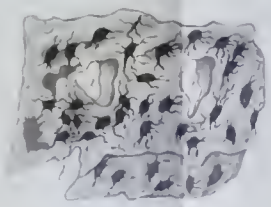

5



3


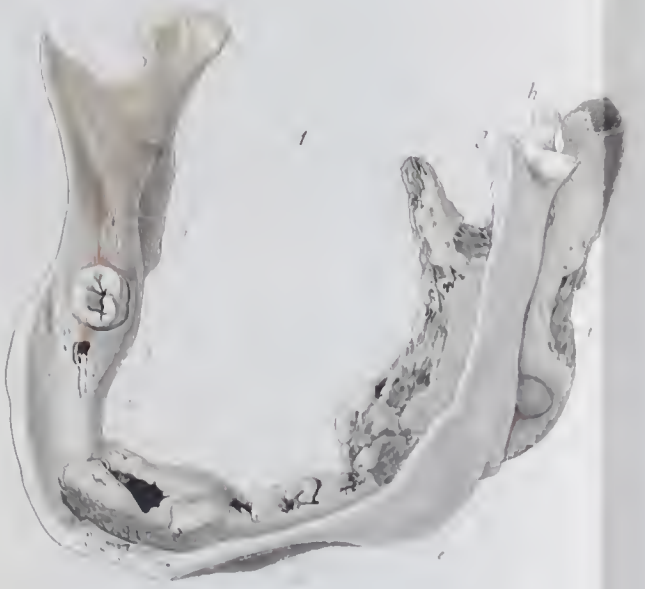
2